



Revista Venezolana de

Oncología

Organo Divulgativo Oficial de la
Sociedad Venezolana de Oncología

Depósito legal: pp 19892DF538

Depósito legal: ppi 201402DC4448

ISSN:0798-0582

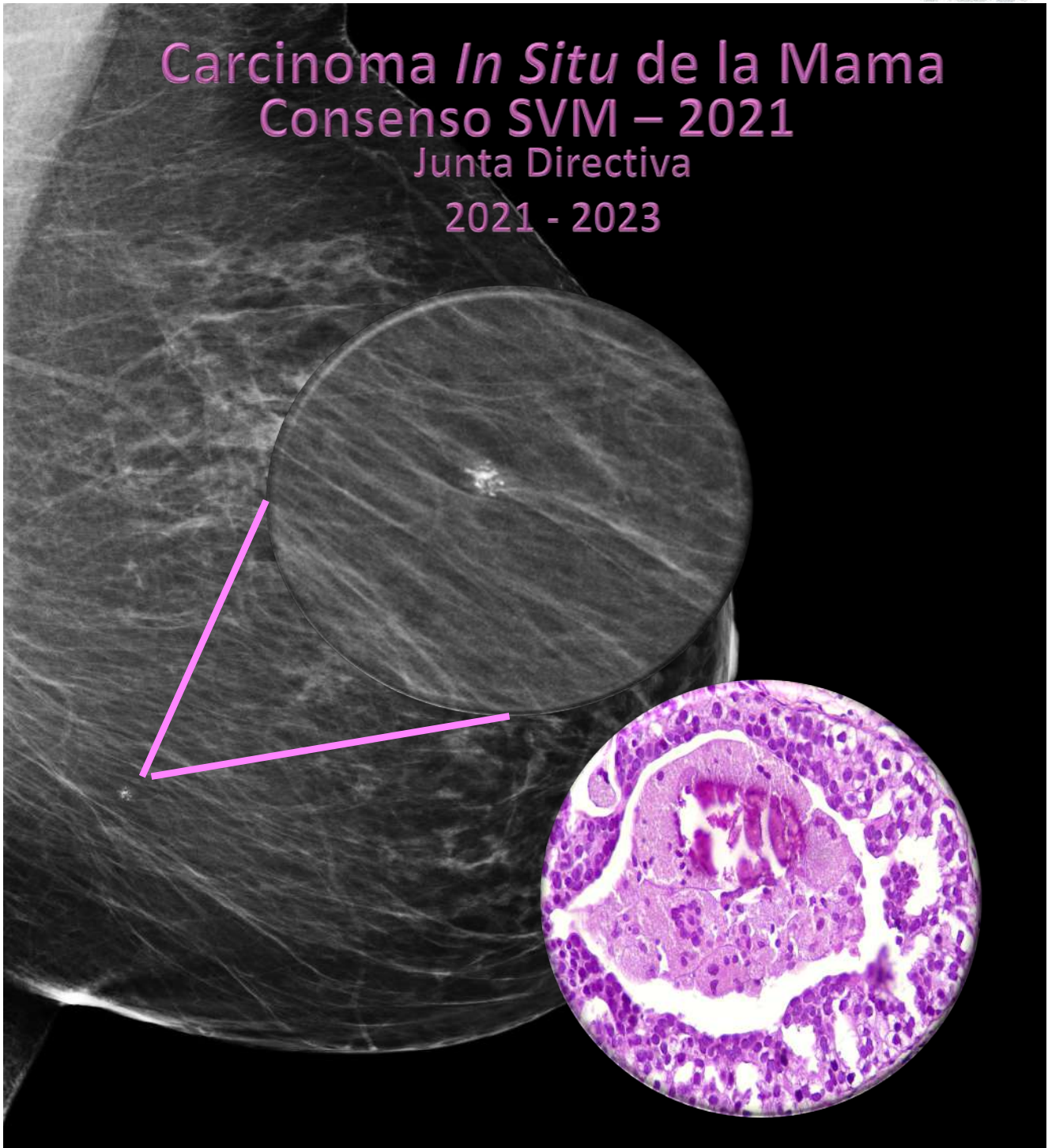
ISSN: E 2343-6239

Vol. 34, Supl. 1

Febrero 2022

Indizada en LILACS, LIVECS,
REVENCYT, LATINDEX,
IMBIOMED, REDALYC

Carcinoma *In Situ* de la Mama
Consenso SVM – 2021
Junta Directiva
2021 - 2023

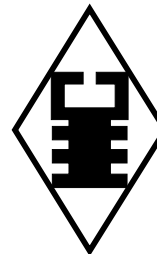


Portada, diseño de la Dra. Jemcy Jahon

Imagen de la mamografía, cortesía de la Dra. Jemcy Jahon y de la Unidad: Diagnóstico Avanzado para la Mujer Activa en Salud (DAMAS).

Imagen microscópica, cortesía del Laboratorio de Patología Marín.

Corrección de estilo y edición, Dr. J. Ildefonso Arocha Rodulfo



SUMARIO

CONSENSO CARCINOMA DUCTAL *IN SITU*, 2021

PRESENTACIÓN

Jemcy G. Jahon

S1

CAPÍTULO 1

Incidencia y prevalencia del carcinoma ductal *in situ* en Venezuela

S2

CAPÍTULO 2

Diagnóstico imagenológico del carcinoma ductal *in situ*

S6

CAPÍTULO 3

Anatomía patológica del carcinoma ductal *in situ*

S17

CAPÍTULO 4

Grupos de riesgos, definición. Factores de riesgo y pronóstico en carcinoma ductal *in situ*

S27

CAPÍTULO 5

Tratamiento quirúrgico e indicaciones

S30

CAPÍTULO 6

Aplicación de la radioterapia en el carcinoma ductal *in situ*

S36

CAPÍTULO 7

Terapia sistémica en el carcinoma ductal *in situ*

S41

CAPÍTULO 8

Enfermedad de Paget

S48

CAPÍTULO 9

Seguimiento de la paciente con carcinoma ductal *in situ*

S51

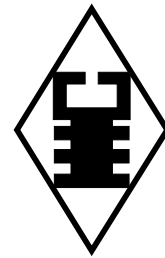
CAPÍTULO 10

Manejo de la recaída de un carcinoma ductal *in situ*: re-escisión/mastectomía total/re-mapeo de BGC

S55

RESULTADOS DE LAS VOTACIONES DEL CONSENSO CARCINOMA DUCTAL *IN SITU* 2021

S57



SUMMARY

DUCTAL CARCINOMA *IN SITU* CONSENSUS, 2021

PRESENTATION

Jemcy G. Jahon S1

CHAPTER 1

Incidence and prevalence of ductal carcinoma *in situ* in Venezuela S2

CHAPTER 2

Imaging diagnosis of ductal carcinoma *in situ* S6

CHAPTER 3

Pathological anatomy of ductal carcinoma *in situ* S17

CHAPTER 4

Risk groups, definition. Risk and prognostic factors in ductal carcinoma *in situ* S27

CHAPTER 5

Surgical treatment and indications S30

CHAPTER 6

Application of radiotherapy in ductal carcinoma *in situ* S36

CHAPTER 7

Systemic therapy in ductal carcinoma *in situ* S41

CHAPTER 8

Paget's disease S48

CHAPTER 9

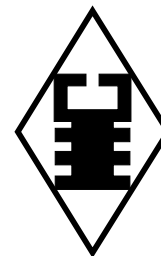
Follow-up of the patient with ductal carcinoma *in situ* S51

CHAPTER 10

Management of relapse of a ductal carcinoma *in situ*: re-excision/total mastectomy/re-mapping of BGC S55

RESULTS OF THE DUCTAL CARCINOMA *IN SITU* CONSENSUS VOTES 2021 S57

Revista Venezolana de Oncología



VOI. 34

FEBRERO 2022

Supl 1

EDITORIA:

Dra. Ingrid Nass de Ledo.

EDITORIA ASISTENTE:

Dra. Josepmilly Peña Colmenares.

COMITÉ EDITORIAL:

Víctor Acosta Freites.
Ivo Rodríguez González.
Ana Castañeda de Arcia.
Yihad Khalek Méndez.
Carlos F. Pacheco Soler.

EDICIÓN Y PUBLICIDAD:

ATEPROCA C.A. Tel.: +58 (212) 793-5103
Fax: +58 (212) 781-1737
E-mail: ateproca@gmail.com
<http://www.ateproca.com>

DISTRIBUCIÓN:

Sociedad Venezolana de Oncología

DEPÓSITO LEGAL:

Depósito legal: pp 19892DF538
Depósito legal: ppi 201402DC4448

ISSN:

0798-0582
E2343-6239

ÍNDICES:

Revista indexada en: LILACS - Literatura Latinoamericana y del Caribe en Ciencias de la Salud (<http://www.bireme.org>). LIVECS - Literatura Venezolana en Ciencias de la Salud. REVENCYT Índice y Biblioteca Electrónica



This work is licensed under a Creative Commons Attribution-NonCommercial-ShareAlike 4.0 International License

de Revistas Venezolanas de Ciencia y Tecnología <http://revencyt.ula.ve>. LATINDEX-Sistema Regional de Información en Línea para Revistas Científicas de América Latina, el Caribe, España y Portugal <http://www.latindex.org>. IMBIOMED-Índice Mexicano de Revistas Biomédicas Latinoamericanas <http://www.imbiomed.com>. Red de Revistas Científicas de América Latina y el Caribe, España y Portugal (REDALYC) <http://www.redalyc.org/>, Miembro de la Asociación de Editores de Revistas Biomédicas Venezolanas (ASEREME)

SOCIEDAD VENEZOLANA DE ONCOLOGÍA

JUNTA DIRECTIVA. 2020 – 2022

PRESIDENTE:

Dra. Aisa Manzo Porras

VICEPRESIDENTE:

Dra. Doris Barboza Dávila

SECRETARIO:

Dr. Juan Carlos Rodríguez Agostini

DIRECTORA DE PUBLICACIONES:

Dra. Cristina García Sebastián

DIRECTOR DE FINANZAS:

Dr. Augusto Pereira González

DIRECTOR DE EDUCACIÓN:

Dr. José Rafael Prince Duno

DIRECTOR DE RELACIONES INSTITUCIONALES:

Dr. Alejandro Cordero González

DIRECCIÓN:

Torre del Colegio, piso 2, Of. c- 2, Av. José María Vargas, Santa Fe Norte, Caracas 1080, Venezuela. Tel.: (212) 979-8635 – Fax: (212) 976-4941. E-mail: svotrabajoslibres@gmail.com. svoncologia@gmail.com. Sitio Web: <http://www.oncologia.org.ve>

CONSENSO CARCINOMA DE MAMA *IN SITU*, 2021

SOCIEDAD VENEZOLANA DE MASTOLOGÍA

JUNTA DIRECTIVA 2021 - 2023

PRESIDENTE: Dra. Jemcy G. Jahon T
VICEPRESIDENTE: Dr. Enrique López Loyo
SECRETARIO: Dr. Víctor Acosta Marín
SUBSECRETARIO: Dra. Elsa Di Leone
TESORERO: Dra. Adriana Pesci-Feltri
BIBLIOTECARIO: Dr. Humberto López Fernández
VOCAL: Dr. Felipe Saldivia.

CONSENSO CARCINOMA DE MAMA *IN SITU*, 2021

COORDINACIÓN PRINCIPAL: Dra. Jemcy G. Jahon
COORDINADOR DE LA EDICIÓN: Dr. J. Ildefonso Arocha Rodulfo

COORDINADORES

ANATOMÍA PATOLÓGICA: Dr. Gino Bianchi
CIRUGÍA: Dr. Álvaro Gómez Rodríguez
IMAGENOLOGÍA: Dra. Patricia González
ONCOLOGÍA MÉDICA: Dra. Ana Cecilia Contreras
RADIOTERAPIA: Dra. Sara Ott Itriago
GENETISTA: Dra. Carmen Cristina García

RELATORES

ANATOMÍA PATOLÓGICA: Dra. Ana Karina Ramírez
CIRUGÍA: Dra. Josepmilly Peña Colmenares
IMAGENOLOGÍA: Dra. Caren González
ONCOLOGÍA MÉDICA: Dra. Carmen Zulay Pastrán Romero
RADIOTERAPIA: Dra. Elizabeth González Algarra

AUTORES DEL CONSENSO

JEMCY JAHON ¹, ELSA DI LEONE ⁴, HUMBERTO LÓPEZ-FERNÁNDEZ ³, ANA C CONTRERAS ⁴, JOSEPMILLY PEÑA ⁵, CAREN GONZÁLEZ ¹, ANA K RAMIREZ ², VÍCTOR ACOSTA FREITES ⁵, VÍCTOR ACOSTA MARÍN ³, DORIS BARBOZA ⁶, JUAN CARLOS BECKER ², GINO BIANCHI ², CARINA BRAVO ⁶, ALCIRA CAPECCHI ¹, ANDERSON CEPEDA ⁶, JOSÉ PRINCE DUNO ⁵, CARLOS GADEA ⁵, CRISTINA GARCÍA ⁴, CARMEN CRISTINA GARCÍA ⁷, ALVARO GÓMEZ ⁵, ELIZABETH GONZÁLEZ ⁶, PATRICIA GONZÁLEZ ¹, JUAN HERNÁNDEZ R ⁵, ENRIQUE LÓPEZ LOYO ², MARCO LÓPEZ ⁵, OSCAR MARTÍNEZ ¹, ELENA MARÍN ², FRANCISCO MENOLASCINO ², LUZ MELÉNDEZ ¹, SARA OTT I ⁶, CÉSAR PACHECO ⁵, RICARDO PAREDES ⁵, CARMEN ZULAY PASTRÁN ⁴, MARÍA PATIÑO ¹, ADRIANA PESCI-FELTRI ³, ANTONIO PETRILLI ⁵, ADRIANA PIZARRO ¹, ALDO REIGOSA ², ANA MARÍA ROOKS ¹, LAURA RUAN ⁶, FELIPE SALDIVIA ⁵, JENNY SOSA ¹, YAZMÍN VELÁSQUEZ ⁵, MILITZA VILLAMIZAR ¹, MARÍA ELENA VILORIA ², MARIANELA ZAVALA ²

¹ Médico Radiólogo Imagenólogo Mastólogo. ² Anatomopatólogo. ³ Cirujano General Mastólogo. ⁴ Oncólogo Médico. ⁵ Cirujano Oncólogo Mastólogo. ⁶ Médico Radioterapeuta. ⁷ Médico Genetista.

ESTRUCTURA DE LA REVISTA VENEZOLANA DE ONCOLOGIA

La Revista Venezolana de Oncología es el órgano oficial de divulgación científica y de información de la Sociedad Venezolana de Oncología, y la cual consta de:

DIRECTORIO: Donde se incluye la información sobre la Directiva de la Sociedad Venezolana de Oncología y del Comité Editorial de la Revista Venezolana de Oncología.

EDITORIAL: En el cual, el editor de la Revista o, por requerimiento de este, algún miembro de la Junta Directiva o demás miembros de la Sociedad Venezolana de Oncología, emitirá su opinión sobre algún artículo de particular importancia publicado en la Revista, o cualquier otro tópico de importancia relacionado con la oncología o la medicina en nuestro país.

ARTÍCULOS ORIGINALES: Comprenden reportes completos de un trabajo investigativo, ya sea en ciencias básicas o a nivel clínico. Debe contener estudios estadísticos.

ARTÍCULOS DE REVISIÓN: Comprende reportes de trabajos de revisión clínica o de oncología básica, sin datos estadísticos, pero acompañados de análisis, revisión de la literatura y conclusiones.

CASOS CLÍNICOS: Comprende reportes de casos clínicos, acompañados de análisis y revisión de la literatura.

COMUNICACIONES BREVES: Comprenden reportes cortos sobre casos clínicos o sobre un tópico muy específico en oncología, acompañados de un análisis breve.

DE INTERÉS EN ONCOLOGÍA: Serán realizados por requerimiento del editor, e incluye revisión de temas de actualidad y de importancia clínica, acompañados de análisis y conclusiones. Deberán ser preparados bajo las mismas normas que los artículos originales.

CARTAS AL EDITOR: Comunicaciones breves, preguntas y controversias basados en el material publicado recientemente en la revista. Máximo 1 hoja y 5 referencias bibliográficas. Se recomienda que esta haga referencia a un trabajo que tenga un tiempo no mayor a dos números anteriores después de publicado el artículo en cuestión.

NOTICIAS: Incluye información sobre eventos científicos, reuniones, congresos, jornadas, etc. Información sobre nuevos miembros de la Sociedad y noticias relacionadas con la oncología. Deben ser enviados con 3 meses de anticipación a la publicación del número correspondiente.

INSTRUCCIONES PARA LOS AUTORES: Se publicará en todos los números de la Revista, las indicaciones generales para la realización y entrega de manuscritos.

ÍNDICE: Anualmente se publicará un índice de autores y artículos publicados del volumen que finaliza.

La Revista Venezolana de Oncología se distribuye en forma gratuita a los miembros de la Sociedad Venezolana de Oncología. Es de acceso abierto. Para mayor información comunicarse con la sede de la Sociedad. Es indispensable que actualice su dirección y se mantenga al día con la Sociedad. Realice sus pagos a través de la cuenta N°: 0134-0015-6101-5304-2578 de Banesco, a nombre de la Sociedad Venezolana de Oncología y envíe su comprobante por fax.

Actualice sus datos a través de la página Web de la Sociedad Venezolana de Oncología (www.oncologia.org.ve) o envíelos a la Sede de la Sociedad a través del correo electrónico: (E-mail: svotrabajoslibres@gmail.com)

INSTRUCCIONES GENERALES PARA LOS AUTORES

La REVISTA VENEZOLANA DE ONCOLOGÍA, es el órgano oficial de divulgación científica de la Sociedad Venezolana de Oncología (S.V.O.), cuyo objetivo fundamental es la publicación de los trabajos presentados en los congresos nacionales de oncología patrocinados por la Sociedad, o por sociedades científicas afines, ya sean trabajos originales, trabajos de revisión, presentación de casos clínicos, descripción de técnicas o cartas al editor. Asimismo, también publica temas y revisiones de oncología básica o clínica que contribuyan, en forma significativa, en el desarrollo de la oncología.

NORMAS GENERALES DE PUBLICACIÓN

Se aceptarán artículos inéditos relacionados con cualquier aspecto de la oncología y ciencias afines.

Los manuscritos deben ser enviados a la sede de la Sociedad Venezolana de Oncología, enviando el original y una copia. Asimismo, debe enviar copia del trabajo en CD, identificando, en forma clara, el nombre del archivo (utilizar solamente formato Word 2003 o superior). Los artículos pasarán a ser propiedad intelectual de la Revista, una vez sean publicados.

Debe dirigir una carta solicitando la publicación de dicho manuscrito, la cual debe incluir: aceptación de todas las normas de publicación de la revista. Una declaración de relaciones financieras u otras que pudieran producir un conflicto de intereses. Una declaración que refleje que el manuscrito ha sido leído y aprobado por todos los autores. El nombre, la dirección, el teléfono, fax y la dirección electrónica (E-mail) del autor responsable de comunicarse con los demás autores para las revisiones del trabajo antes de su publicación y llenar la hoja de cesión de derechos de autor que está en nuestra página Web. Se les solicita a los autores sus identificadores (ID) de Redalyc y/o de ORCID. (Research Gate, Google Scholar).

La Revista Venezolana de Oncología se guía por los Requisitos Uniformes para Manuscritos enviados a Revistas Biomédicas del Comité Internacional de Editores de Revistas Médicas. [Rev Venez Oncol. 2001;13:(2)][www.icmje.org - www.oncologia.org.ve]. Los manuscritos serán realizados en computadora, preferiblemente en formato Word, en doble espacio, en una sola cara, sobre papel blanco bond base 20, tamaño carta, con márgenes de 2,5 cm a los lados, numeradas. Se recomienda su división en: Resumen, Summary, Introducción, Método, Resultados, Discusión, Agradecimientos y Referencias. La primera página deberá contener exclusivamente el título del

trabajo, nombre completo y dirección del autor(es), la Institución donde se desempeñan. Todas las páginas deben estar numeradas.

Las figuras deberán ser dibujadas profesionalmente y fotografiadas o realizadas en computadora, numerándose de acuerdo a como han sido citadas en el texto. Las fotografías y microfotografías deberán ser reproducciones nítidas, el tamaño no será mayor de 20 cm x 25 cm (8 x 10 pulg.). No deberán montarse, llevarán una etiqueta en la parte posterior en la que se indique el número de la figura, el autor y la parte superior de la misma. Se indicará la magnificación de las microfotografías.

Las fotografías o los gráficos no llevarán leyenda incorporada; esta deberá colocarse aparte, a doble espacio.

Los cuadros se numerarán según sean citados en el texto; llevarán un encabezamiento descriptivo. No se usarán líneas internas horizontales o verticales. Colocar materia explicativa y abreviaturas no estándares en notas al pie.

El ordenamiento general de los manuscritos debe ser el siguiente:

Título: breve, atractivo, preciso, honesto, concordante con la Nomenclatura Internacional de las Enfermedades (O.M.S.), con un máximo de 12-15 palabras.

Autores: nombres y apellidos; el primer lugar corresponderá al redactor del trabajo; el orden de los demás autores corresponderá con su contribución. Deberá incluir la dirección completa del autor principal y su dirección electrónica, especialidad y el nombre de la institución donde se realizó el trabajo y los datos completos de los co-autores. Asimismo, deberá entre los autores tener un especialista en la rama de oncología a la que el manuscrito se refiera.

Resumen: La segunda página debe contener un resumen estructurado, no mayor de 240 palabras; y el cual, debe contener el propósito de la investigación, procedimientos básicos, hallazgos principales y conclusiones principales. El resumen debe ser realizado en español e inglés.

Palabras clave: Debajo del resumen se debe incluir de 3 a 10 palabras clave para ayudar a su indexación. (En español e inglés). Usar los términos de la lista de los Descriptores en Ciencias de la Salud (DeCS) de BIREME (<http://decs.bvs.br/E/homepagee.htm>), si no hay un término adecuado en esa lista, usar un término común.

Introducción: Establecer el propósito del artículo y resumir la justificación del estudio u observación.

Método: Describir claramente como se seleccionaron

los sujetos de investigación, sus características, el cómo y por qué se realizó el estudio en una manera particular. Como se colectaron los datos. Identificar los métodos, aparatos y procedimientos. Identificar y describir brevemente los métodos estadísticos.

Resultados: Presentarlos en una secuencia lógica en el texto, cuadros e ilustraciones.

Discusión: Enfatizar los aspectos nuevos e importantes del estudio y las conclusiones subsiguientes; implicaciones de sus hallazgos y limitaciones. Relacionar sus conclusiones con otros trabajos y con los objetivos del estudio.

Agradecimientos: Enumerar todos los colaboradores que no llenen los criterios de autoría.

Referencias: De acuerdo con las normas del ICMJE (diciembre 2019).

Las referencias bibliográficas deben citarse en el texto, entre paréntesis y en números arábigos sucesivos. Numere los primeros seis autores seguidos de et al. No deben utilizarse más de 60 referencias para los artículos originales, más de 40 referencias para los artículos de revisión, más de 30 referencias para los casos clínicos y comunicaciones breves, más de 5 referencias para las cartas al editor.

Artículos en revistas:

Nass de Ledo I, Marcano D, Quintero AR. Tumores del antro maxilar. Resultados con radioterapia. Rev Venez Oncol. 2000;12(1):9-18.

Libros y monografías:

Veronesi U. Cirugía oncológica. Buenos Aires (Argentina): Editorial Médica Panamericana S.A.; 1991.

Capítulo de un libro:

Bernardello ET, Margossian J, Otero D, Müller G, Bustos J. El modelo de Gail. Hipótesis de riesgo y prevención. En: Hernández G, Bernardello ET, Pinotti JA, Barros AC, editores. Tratamiento Conservador en cáncer de mama. Caracas: McGraw-Hill Interamericana de Venezuela S.A.; 2001. p. 18-24.

Unidades: Se usa el Sistema Internacional (SI) de unidades de medida para las unidades y abreviaturas de unidades. Ejemplos: s para segundo, min para minuto, h para hora, L para litro, m para metro. [www.oncologia.org.ve]

Abreviaturas: Deben evitarse las abreviaturas o usarse lo menos posible. Si se van a usar, deben ser definidas cuando se mencionen por primera vez. No deben aparecer abreviaturas en el título, y si fuera posible, tampoco en el resumen.

La Revista Venezolana de Oncología se publica digitalmente, en forma trimestral en la Editorial Ateproca C.A., en Caracas, Venezuela. La Revista es arbitrada, por lo que los manuscritos enviados, serán revisados por especialistas independientes del Comité Editorial antes de ser publicados. Los manuscritos enviados no serán devueltos. Se les notificará, en forma oportuna, si han sido aceptados para su publicación.

En caso de que el manuscrito fuese publicado por otra revista nacional o internacional, el Comité Editorial notificará a la Asociación de Editores de Revistas Biomédicas Venezolanas (ASEREME), quien tiene previsto como sanción la no publicación de futuros artículos del autor involucrado.

Envíe sus manuscritos a la siguiente dirección:

Revista Venezolana de Oncología

Torre del Colegio, piso 2, Of. C-2,

Av. José María Vargas, Santa Fe Norte,

Caracas 1080, Venezuela.

Tel.: (212) 979-8635 - Fax: (212) 976-4941 - e-mail: svotrabajoslibres@gmail.com

PRESENTACIÓN

JEMCY G. JAHON

PRESIDENTE DE LA SOCIEDAD VENEZOLANA DE MASTOLOGÍA

Al asumir las responsabilidades de la Sociedad Venezolana de Mastología (SVM) para el período 2021 - 2023, la Junta Directiva definió a la educación médica continua como uno de los objetivos prioritarios en pro de fomentar los conocimientos de nuestros agremiados y del gremio médico en general. En tal sentido, comenzamos por revisar los diferentes consensos realizados y publicados por las Juntas Directivas anteriores con la finalidad de actualizarlos y convertirlos, más que en un consenso entre las diferentes especialidades que conforman la Mastología, en un material de consulta a las nuevas generaciones de médicos en Venezuela y por qué no, en Latinoamérica para facilitar obtener un amplio conocimiento del carcinoma ductal *in situ* (CDIS) desde las diferentes especialidades mastológicas.

Por tal motivo, en mayo del año 2021 convocamos a 45 de nuestros agremiados distribuidos en seis especialidades: 15 cirujanos (4 cirujanos mastólogos, 11 cirujanos oncólogos mastólogos), 11 radiólogos-imagenólogos, 9 anatomopatólogos, 4 oncólogos médicos, 6

radioterapeutas y 1 médico genetista, intentado involucrar una representación de la casi totalidad de la geografía nacional. Los miembros de las diferentes especialidades realizaron reuniones telemáticas, dadas las condiciones de pandemia por el virus SARS-CoV-19 previa designación de un Coordinador y un Relator por cada especialidad. Tuvimos tres reuniones entre los Coordinadores, Relatores y la Junta Directiva a fin de discutir el temario y el contenido preparado y una sesión telemática con la totalidad de los participantes con la finalidad de someter a votación los puntos de “conflictos” para obtener las posturas finales del presente Consenso Nacional de la SVM sobre CDIS.

El trabajo ha sido arduo y minucioso en pro de aportar un conocimiento lo más amplio posible, dejando en la mesa de discusión los cambios por venir en un futuro más cercano de lo que algunos podamos creer.

Vale el agradecimiento de la Junta Directiva a todos y cada uno de los que han hecho posible la creación de este documento.

INCIDENCIA Y PREVALENCIA DEL CARCINOMA DUCTAL *IN SITU* EN VENEZUELA

INTRODUCCIÓN

CARCINOMA *IN SITU* (CIS): se define como un precursor no obligado del carcinoma mamario infiltrante, constituido por una proliferación no invasiva y monomórfica (atípica) del componente epitelial luminal confinado al sistema de ductos y lobulillos mamarios, con arquitectura histológicamente heterogénea, distribución segmentaria y que, por ende, se caracteriza por la integridad de la membrana basal. Se reconocen dos tipos: ductal y lobulillar, con distintos patrones morfológicos y cuyos criterios diagnósticos están bien establecidos ⁽¹⁾.

CARCINOMA DUCTAL *IN SITU* (CDIS). Es una proliferación no invasiva de células epiteliales atípicas de disposición cohesiva, confinada al sistema ducto-lobulillar, que se clasifica según tipos morfológicos que permiten estimar su comportamiento y están asociados a la sobrevida cáncer-específico ⁽¹⁾.

CARCINOMA LOBULILLAR "*IN SITU*" (CLIS). Es una proliferación no invasiva de células epiteliales de disposición no-cohesiva originada en la unidad ducto-lobulillar terminal, en la que más de la mitad del acino está comprometido y expandido por las células neoplásicas, la cual tradicionalmente se denomina como CLIS. Actualmente se reconoce

como un marcador de riesgo y no como una lesión precursora de enfermedad invasiva, por lo que también se acepta el término de "Neoplasia Lobulillar" (NL) ⁽¹⁾.

Las últimas estadísticas publicadas por el Registro Nacional de Cáncer del Ministerio del Poder Popular para la Salud del año 2019 (Programa Nacional de Oncología), señalan la incidencia de CM en 6 995 casos, la cual representa el 13,26 % de toda la incidencia registrada en el país por cáncer ⁽²⁾. Sin embargo, no existen registros de incidencia y/o mortalidad por CDIS de manera detallada sino como parte de la estadística general. Hasta el momento solo poseemos los reportes (algunos no publicados) de los tres centros oncológicos del país cuya incidencia varía de un 0,92 % a 2 % ⁽³⁾, lo que certifica que en Venezuela no existe en la práctica un programa de pesquisa operativo y funcional, ni una política sanitaria explícita para el control o atención del CM; mayor ejemplo de ello es que más de la mitad de los casos que acuden a nuestros hospitales son neoplasias avanzadas, mientras que en los centros especializados a nivel internacional el CDIS, representa entre el 25 % al 30 % ^(4,5) de los diagnósticos de CM.

En el CDIS la exploración clínica es anodina, diagnosticándose al realizar un control mamográfico, siendo las imágenes más

frecuentes microcalcificaciones agrupadas, de distintas formas y tamaños. Asimismo, el CDIS presenta varios desafíos de diagnóstico y conducta, en parte debido a su comportamiento relativamente indolente, esto ha ocasionado que exista un amplio rango de opciones terapéuticas controvertidas, toda vez que el CDIS no ocasiona metástasis y casi nunca es letal, sin embargo, en algunos casos si es un precursor de un carcinoma invasor y es un marcador de riesgo ⁽⁶⁻⁸⁾.

Los estudios de seguimiento a largo plazo han documentado altas tasas de supervivencia general para CDIS ^(9,10), incluyendo la muerte por cualquier causa.

Aunado a ello los mecanismos asociados con la progresión del CDIS a cáncer invasivo aún no se conocen con certeza, por lo que existe la necesidad de comprender la heterogeneidad intra e interlesional, así como su impacto en la probabilidad de recurrencia/progresión. Por estas razones en la actualidad, se recomienda que todos los CDIS se traten con una combinación de cirugía, radiación y/o terapia endocrina, procedimientos similares a los recomendados para pacientes con cáncer invasivo, siendo el equipo multidisciplinario indispensable para el tratamiento adecuado del CDIS.

Actualmente existen ensayos que se están desarrollando donde incluyen la observación vs., cirugía en pacientes catalogados de bajo riesgo (CDIS), plataformas genómicas, omisión de radioterapia externa (posterior de cirugía conservadora), todos estos estudios intentarán responder si el CDIS es un precursor del carcinoma invasivo y/o un marcador de mayor riesgo.

FACTORES DE RIESGO PARA EL CDIS

Los factores de riesgo que predisponen a la aparición de CDIS, son muy similares a aquellos que aumentan la incidencia en otros fenotipos de cáncer de mama. Con base en datos del “*Carolina Breast Cancer Study*”, William y col.,

concluyeron que las asociaciones de factores de riesgo no fueron estadísticamente diferentes entre DCIS y enfermedad invasiva; sin embargo, hubo algunas similitudes y diferencias en los patrones de asociación por tipo de tumor ⁽¹¹⁾. Un análisis multivariado que utilizó el repositorio de pacientes de Reino Unido (*UK Biobank*), en donde se estudiaron 263 788 mujeres en edades comprendidas entre 40-69 años, indicó que la edad, la actividad física, la altura, los antecedentes familiares de cáncer mama, el estado menopáusico, la paridad y los años entre la menarquía y el primer nacimiento vivo, tenían asociación con el riesgo de presentar DCIS. Entre las mujeres posmenopáusicas que no usaban terapia de reemplazo hormonal, el índice de masa corporal ≥ 30 kg/m² también se asoció con un mayor riesgo de CDIS ⁽¹²⁾. Es claro que estos estudios se llevaron a cabo en pacientes cuyos grupos étnicos y condiciones ambientales son diferentes al contexto de nuestra población, esperemos contar pronto con nuestra propia estadística.

En líneas generales, conocer estos factores es fundamental a fin de poder identificar aquellas pacientes de mayor riesgo y comenzar la pesquisa de manera temprana.

Entre los factores de riesgo que el clínico debe tener en cuenta, podemos mencionar:

- **Edad:** entre las edades de 40 a 64, del 21 % al 22,8 % de todos los cánceres de mama son CDIS, cifras que son más bajas antes de los 40 años y después de los 64 años. Sin embargo, la incidencia de CDIS a lo largo del tiempo aumenta en la mayoría de los grupos etarios, pero es más pronunciado en las pacientes mayores de 50 años ⁽¹³⁾.
- **Antecedentes personales de enfermedad mamaria benigna:** las mujeres con antecedentes de múltiples biopsias de mama o una biopsia de mama que muestre células atípicas (ej. Hiperplasia Ductal Atípica (HDA)) pueden tener un mayor

riesgo de desarrollar enfermedad maligna, en comparación con las pacientes que no tienen esta historia. De hecho, la incidencia acumulada proyectada de cáncer de mama (carcinoma invasivo y ductal *in situ*) después de la HDA fue del 29 % durante 25 años ⁽¹⁴⁾.

- **Densidad mamaria:** la densidad mamaria una medida de la cantidad de tejido fibroglandular radiopaco preponderante sobre el tejido graso, se encuentra entre los factores de riesgo de cáncer de mama más importantes. La alta densidad mamaria se ha asociado de manera similar a CDIS como a la patología invasiva de la mama ⁽¹⁵⁾.
- **Paridad:** se ha encontrado que las mujeres que eran mayores en el momento del primer parto o que no tenían hijos, tienen un mayor riesgo de desarrollar CDIS que las mujeres más jóvenes. De manera similar, otros estudios han reportado que las pacientes con mayor número de hijos tenían un riesgo menor de CDIS ^(13,16).
- **Antecedentes familiares de cáncer de mama:** un historial familiar de cáncer de mama se asocia con un mayor riesgo de CDIS, particularmente entre mujeres con múltiples parientes afectados a edades tempranas ⁽¹⁷⁾.
- **Factores de riesgo genético:** en una investigación reciente de varios centros compararon el ADN genómico extraído de las muestras de sangre periférica de más de 5 000 mujeres con CDIS y de 24 000 con cáncer ductal invasivo para analizar más de 200 000 marcadores genéticos en línea germinal, constituyendo un estudio amplio y relevante de predisposición genética hereditaria a CDIS. La conclusión del artículo indica que los cambios genéticos relacionados con el cáncer ductal invasivo también se vincularon con CDIS, y no hubo cambios únicos asociados solo con CDIS ⁽¹⁸⁾. Estos hallazgos proporcionan una evidencia sólida de una susceptibilidad genética compartida

entre el CDIS y el cáncer ductal invasivo. Por lo tanto, todavía no se cuenta con un marcador genético en línea germinal para diferenciar casos con potencial riesgo de desarrollar exclusivamente CDIS. Es de hacer notar que, en este trabajo, no se está tomando en cuenta el fenotipo tumoral (cambios somáticos), que se ha utilizado para evaluar aspectos importantes, como progresión de la patología, riesgo de recurrencia, etc., mediante plataformas genómicas (test genómicos) como se menciona en capítulos ulteriores.

El clínico debe tener en cuenta que los pacientes con CDIS no están exentos de ser portadores de variantes patogénicas en los genes de susceptibilidad que definen el síndrome de cáncer de mama y ovario hereditario. En pacientes menores de 50 años diagnosticadas con CDIS se ha encontrado un espectro diverso de estas variantes patogénicas en genes de susceptibilidad de alta y media penetrancia, como lo son BRCA2, CHEK2, PALB2, BRCA1, TP53, con mayor asociación para CDIS en los primeros dos genes (BRCA2 y CHEK2) ⁽¹⁹⁾. Por lo tanto, se hace pertinente considerar referir a las pacientes que cumplan con los criterios para cáncer de mama hereditario, según las normas establecidas en las guías internacionales como la NCCN ⁽²⁰⁾, a consultas de genética médica y asesoría genética.

Finalmente, es relevante mencionar la existencia de modelos para estimar el riesgo de los pacientes de tener cáncer de mama, que, aunque no son exclusivos para CDIS, pueden constituir una herramienta importante para la estratificación temprana de individuos de alto riesgo. Entre ellos podemos citar el “*Breast Cancer Risk Assessment Tool (BCRAT)*” (<https://bcrisktool.cancer.gov/calculator.html>) del Instituto Nacional del Cáncer de EE.UU, la herramienta *International Breast Cancer Intervention Study (IBIS)* (<https://ibis.ikonopedia.com>) basada en el modelo de Tyrer-

Cuzick y el CanRisk (<https://www.canrisk.org>). Estos modelos incluyen muchos de los parámetros mencionados anteriormente y a pesar de no estar validados específicamente para nuestra población, pueden ser de utilidad, ya que estamos conscientes de que la prevención es la mejor estrategia para salvaguardar la salud de nuestros pacientes.

REFERENCIAS

1. WHO classification of tumors. Breast tumors. 5ª edición. Editorial Board International Agency for Research on Cancer 2019. Disponible en: URL <https://www.iarc.who.int/news-events/who-classification-of-tumours-5th-edition-volume-2-breast-tumours/>
2. Registro Central de Cáncer. Programa de Oncología. Ministerio para el Poder Popular de la Salud MPPS. 2020. Disponible en: URL: www.mpps.gov.ve
3. Prince J, Muñoz V, Mahmoud B, Guerrero D, Moro J, Mora E. Incidencia de tumores malignos de la mama. Servicio de Patología Mamaria. Reporte preliminar. *Rev Venez Oncol*. 2018;30(4):253-257.
4. Badve S, Gökmen-Polar Y. Ductal carcinoma *in situ* of breast: Update 2019. *Pathology*. 2019;51(6):563-569.
5. Arcia Romero F, Urdaneta Leandro S, Perez Brett R, Ravelo Pagés R. Patología Mamaria. Consejo de Desarrollo Científico y Humanidades, Universidad Central de Venezuela, 2020. Disponible en: URL: <http://saber.ucv.ve/omp/index.php/editorialucv/catalog/book/27>
6. Fong J, Kurniawan ED, Rose AK, Mou A, Collins J, Miller J, et al. Outcomes of screening-detected ductal carcinoma *in situ* treated with wide excision alone. *Ann Surg Oncol*. 2011;18:3778-3784.
7. Kumar S, Sacchini V. The surgical management of ductal carcinoma *in situ*. *Breast J*. 2010;16(Suppl.1):S49-52.
8. Punglia RS, Schnitt SJ, Weeks JC. Treatment of ductal carcinoma *in situ* after excision. *J Natl Cancer Inst*. 2013;105:1527-1533.
9. Allegra CJ, Aberle DR, Ganschow P, Hanh S Lee C, Millon Underwood S, et al. National Institutes of Health State-of-the-Science Conference statement: Diagnosis and management of ductal carcinoma *in situ* September 22-24, 2009. *J Natl Cancer Inst*. 2010;102(3):161-169.
10. Esserman LJ, Thompson IM, Reid B, Nelson P, Ransohoff D, Welch G, et al. Addressing over diagnosis and over treatment in cancer: A prescription for change. *Lancet Oncol*. 2014;15:e234-e242.
11. Williams LA, Casbas-Hernandez P, Nichols HB, Tse CK, Allott EH, Carey LA, et al. Risk factors for Luminal A ductal carcinoma *in situ* (DCIS) and invasive breast cancer in the Carolina Breast Cancer Study. *PLoS One*. 2019;14(1):e0211488.
12. Peila R, Arthur R, Rohan TE. Risk factors for ductal carcinoma *in situ* of the breast in the UK Biobank cohort study. *Cancer Epidemiol*. 2020;64:101648.
13. Virnig BA, Tuttle TM, Shamliyan T, Kane RL. Ductal carcinoma *in situ* of the breast: A systematic review of incidence, treatment, and outcomes. *J Natl Cancer Inst*. 2010;102(3):170-178.
14. Hartmann LC, Degnim AC, Santen RJ, Dupont WD, Ghosh K. Atypical hyperplasia of the breast-risk assessment and management options. *N Engl J Med*. 2015;372(1):78-89.
15. Gill JK, Maskarinec G, Pagano I, Kolonel LN. The association of mammographic density with ductal carcinoma *in situ* of the breast: The Multiethnic Cohort. *Breast Cancer Res*. 2006;8(3):R30.
16. Wohlfahrt J, Rank F, Kroman N, Melbye M. A comparison of reproductive risk factors for CIS lesions and invasive breast cancer. *Int J Cancer*. 2004;108(5):750-753.
17. Claus EB, Stowe M, Carter D. Family history of breast and ovarian cancer and the risk of breast carcinoma *in situ*. *Breast Cancer Res Treat*. 2003;78(1):7-15.
18. Petridis C, Brook MN, Shah V, Kohut K, Gorman P, Caneppele M, et al. Genetic predisposition to ductal carcinoma *in situ* of the breast. *Breast Cancer Res*. 2016;18(1):22. doi: 10.1186/s13058-016-0675-7.
19. Petridis C, Arora I, Shah V, Moss CL, Mera A, Clifford A, et al. Frequency of pathogenic germline variants in CDH1, BRCA2, CHEK2, PALB2, BRCA1, and TP53 in sporadic lobular breast cancer. *Cancer Epidemiol Biomarkers Prev*. 2019;28(7):1162-1168.
20. Daly MB, Pal T, Berry MP, Buys SS, Dickson P, Domchek SM, et al., NCCN Clinical Practice Guidelines in Oncology. Genetic/Familial High-Risk Assessment: Breast, Ovarian, and Pancreatic. Version 1.2021. National Comprehensive Cancer Network. *J Natl Compr Canc Netw*. 2021;19(1):77-102.

DIAGNÓSTICO IMAGENOLÓGICO DEL CARCINOMA DUCTAL *IN SITU*

INTRODUCCIÓN

El CDIS se origina en los conductos mamarios sin atravesar la membrana basal del epitelio ductal, por lo que no se extiende al tejido mamario adyacente. Puede progresar o no a cáncer invasivo, lo que plantea desafíos tanto para el diagnóstico como para el tratamiento ⁽¹⁾.

Puede involucrar múltiples focos dentro de uno o más lóbulos mamarios. La multicentricidad se encuentra en el 8 % a 33 % de los casos con una probabilidad que aumenta con el tamaño del tumor. En el 23 % a 47 % de los casos, el CDIS afecta más de un cuadrante ⁽²⁾.

Se diagnostica fundamentalmente a través de los programas de pesquisa poblacional ya que pocas veces tiene traducción clínica (masa palpable y/o telorrea) ⁽¹⁾. La recurrencia tras el tratamiento conservador aumenta si los márgenes quirúrgicos son positivos, por lo que una detección precoz y una estimación adecuada de la extensión de la enfermedad son fundamentales para obtener un buen pronóstico ⁽³⁾.

DIAGNÓSTICO IMAGENOLÓGICO PRECOZ

Antes de 1985, el CDIS representaba el 2 % de todos los cánceres de mama. Cuando comenzó la mamografía de detección, la incidencia aumentó y, según los datos de SEER

de 2007-2013, un tercio de los cánceres de mama diagnosticados mediante mamografía de pesquisa en la práctica actual son CDIS. Esta tendencia se ha acentuado con la aparición de nuevas tecnologías, tales como mamografía digital de campo completo, tomosíntesis mamaria, ultrasonido de alta resolución con transductores de elevada frecuencia, y resonancia magnética (RM) ⁽⁴⁾.

En Venezuela no se cuenta con campañas de pesquisa poblacional, es por esto que la pesquisa oportunista debe ser adaptada a las características propias de nuestra población, por lo que ante esta particularidad, la Sociedad Venezolana de Mastología, en su Guía para diagnóstico y tratamiento del cáncer de mama en el año 2017, dejó establecido algunos parámetros de interés en relación a la pesquisa oportunista: iniciar entre los 35 y los 40 años, periodicidad anual y bianual a partir de los 75 años, individualizar protocolo de pesquisa en pacientes de alto riesgo ⁽⁵⁾.

TIPO DE EQUIPOS

Hasta el momento se cuenta con dos tipos de equipos fundamentales:

- **Mamografía Digital de campo completo.** Siendo el más básico de los estudios mamográficos que deban practicarse durante la pesquisa; es un método de imagen que conlleva radiación ionizante y necesita

compresión de la mama para conseguir estudios de calidad. El estudio convencional consta de dos proyecciones de cada mama, una cráneo-caudal (CC) y otra mediolateral oblicua (MLO). Estas proyecciones pueden completarse con otras para mejorar la detección, caracterización y localización de lesiones sospechadas en las proyecciones convencionales o durante la exploración física como compresión focalizada, compresión focalizada y magnificación (evalúa microcalcificaciones), laterales, Roll, entre otras ⁽⁶⁾.

- **Tomosíntesis o mamografía 3D.** Es el método idóneo sugerido para la pesquisa mamográfica dado que es una tecnología basada en la adquisición de imágenes de una mama comprimida en múltiples ángulos, mediante un barrido de tubo de rayos X, para después reconstruirlas en cortes de 1 mm de grosor. Esta técnica permite reducir o eliminar la superposición del tejido y diferenciar estructuras en diferentes planos. Por tanto, puede disminuir las rellamadas innecesarias, las biopsias y el estrés de las pacientes afectadas ⁽⁷⁾.

CRITERIOS DE CALIDAD

La imagen mamográfica digital y/o tomosíntesis deben ser debidamente interpretadas en una estación de trabajo dedicada con monitores de al menos 5 megapíxeles y concluir con la entrega a la paciente de un CD/DVD en formato DICOM con la información de su estudio que pueda ser evaluada preservándola de alta resolución, diagnóstica, y la posibilidad que adicionalmente sea evaluada en un equipo de menor resolución haciendo énfasis en la pérdida de la capacidad diagnóstica. En el caso de la tomosíntesis la información debe conservarse en formato DICOM. El informe radiológico debe ser debidamente categorizado con el sistema BIRADS[®], según las recomendaciones y actualizaciones del ACR ⁽⁵⁾.

Ultrasonido (sólo cuando ocurre con hallazgos asociados) ⁽⁸⁾

La ecografía con sondas de alta frecuencia (>10 MHz), técnicamente optimizada y con operadores experimentados, puede ser usada como complemento de la mamografía porque tiene capacidad para demostrar lesiones asociadas a microcalcificaciones malignas; logra visualizar cúmulo de microcalcificaciones > a 10 mm BIRADS 5 permitiendo guiar la intervención (biopsia, marcación preoperatoria); puede revelar CDIS ocultos mamográficamente en mamas densas. Puede ser también utilizado en telorrea.

La traducción ecosonográfica del CDIS incluye ⁽⁹⁻¹¹⁾

- Distensión anormal de los grandes y pequeños ductos de las unidades terminales ducto-lobulares.
- Nódulos sólidos con micro-lobulaciones, extensión ductal o patrón ramificado.
- Nódulos papilares intraductales. Lesiones papilares intraquísticas.
- Calcificaciones en nódulos sólidos.

La mayoría de los CDIS detectables ecográficamente son lesiones de alto grado porque son las que distienden más groseramente los ductos y lóbulos e incitan respuesta inflamatoria o fibrosis periductal que contribuye a la sospecha ecográfica de la lesión ⁽¹¹⁾.

Evaluación axilar por ultrasonido

En el CDIS el riesgo de afectación axilar depende fundamentalmente de la existencia de microinvasión ⁽¹²⁾. Algunas publicaciones nacionales mostraron que la frecuencia de metástasis axilares en CDIS puro es muy baja, por otra parte, la posibilidad de metástasis axilar en CDIS mic., es apreciable hasta en un 10 % ⁽¹³⁾.

La evaluación ecográfica axilar va dirigida a reconocer cambios morfológicos de la eco-

estructura ganglionar con alguno de los siguientes criterios de sospecha: vascularización cortical, pérdida de hilio o hilio excéntrico, engrosamiento cortical focal o difuso.

Resonancia de mama con gadolinio (realce en CIS de alto grado)

Los estudios han demostrado que la RM de mama es más sensible en la detección de CDIS que la mamografía y la ecografía, con una sensibilidad de ~89 % a 92 % en comparación con 55 % a 56 % y 47 %, respectivamente. Además, la sensibilidad de la RM para la detección de CDIS es mayor en lesiones de alto grado frente a grados bajos e intermedios, 98 % frente al 85 %, mientras que han encontrado que la mamografía es menos sensible para el grado alto que para el grado bajo 52 % vs. 60 %^(14,15).

La ventaja del uso de la RM mamaria es que la detección de las lesiones no está limitada por el tejido mamario denso, ya que el diagnóstico se basa en el realce del contraste de las lesiones posterior a la administración de gadolinio.

La representación morfológica más común del CDIS en la RM es el realce no masa (RNM) en, aproximadamente, 60 % a 81 % de los casos y con menos frecuencia, el CDIS se presenta en RM como una masa (14 % a 41 %) o foco (1 % a 12 %)^(16,17).

Cuando se presenta como RNM, el patrón de realce interno más común es el agrupado (41 %-64 %) y los patrones de distribución más comunes son: lineal o segmentario (14 %-77 %)^(16,17).

El patrón cinético del CDIS, es variable tanto en la fase inicial como en la tardía. Una mayor proporción de CDIS puede tener curvas persistentes (tipo 1) o con meseta (tipo 2). La evaluación de DCIS en RM, por lo tanto, se basa en gran medida en las características morfológicas sobre la cinética⁽¹⁸⁾.

CARACTERÍSTICAS DE LAS MICRO-CALCIFICACIONES EN LOS TIPOS DE CIS. OTRAS MANIFESTACIONES IMAGENOLÓGICAS Y SUS CARACTERÍSTICAS

El CDIS se presenta como una agrupación de microcalcificaciones en el 90 % de los casos y el 10 %-20 % se presentan como masas, asimetrías o distorsión (con o sin microcalcificaciones)^(4,19).

De las calcificaciones se describen su distribución, morfología, lateralidad y localización. La clave para evaluar las microcalcificaciones es definir con precisión su distribución y morfología. El análisis cuidadoso de estas características y la comparación con estudios previos nos permite estimar el nivel de sospecha de calcificaciones y determinar cómo deben manejarse. La distribución va desde las menos sospechosas (difusos/dispersos) hasta más sospechosas (segmentarias)⁽²⁰⁾.

La gran mayoría de los cánceres de mama se desarrollan dentro de un solo sistema ductal. Por lo tanto, las calcificaciones de casi cualquier tipo morfológico que se considere que están en un sistema ductal son sospechosas de CDIS, especialmente si su distribución es segmentaria o lineal⁽¹⁹⁾.

CONDUCTA A SEGUIR: BIOPSIA GUÍA: ESTEREOTÁXICA. PROCEDIMIENTO. ¿US O RM? ¿EN CUÁLES CASOS? ¿AGUJA: GRUESA DE CORTE - CORTE Y VACÍO?

PROCEDIMIENTOS PERCUTÁNEOS PARA LA EXPLORACIÓN DE CDIS

El desarrollo y el uso de las biopsias mamarias percutáneas guiadas han cambiado el manejo de la patología mamaria. La validación de la seguridad de los procedimientos y disminución de las complicaciones aunadas a la precisión de estos y el costo-efectividad ha ocasionado que las biopsias quirúrgicas hayan sido desplazadas⁽²⁰⁾.

El éxito, sin embargo, requiere de una técnica meticulosa y de una cuidadosa correlación radiológica-patológica.

Los métodos para guía de biopsia son:

- Ultrasonido.
- Mamografía-Estereotáxica.
- RM de mama.

Las agujas: La mayoría de las biopsias son realizadas con agujas: de corte y aguja de corte y vacío.

Por lo general la decisión de realizar una biopsia por imágenes incluye selección de la modalidad de imagen que demuestre la lesión a biopsiar y el sistema de biopsia a ser usado y, en consecuencia, la biopsia puede ser guiada por:

a. Biopsias guiadas por ultrasonido. Método de elección cuando el CDIS es visible al ultrasonido. El método; presenta ventajas como la de no utilizar radiación ionizante, bajo costo, rapidez del procedimiento, mayor comodidad y posibilidad de ver la imagen en tiempo real. Las microcalcificaciones podrían ser biopsiadas por US cuando se asocian a una masa.

Se usan agujas de corte por lo general de 14 o 16 G; usualmente se toman múltiples fragmentos (de 5 a 10), si la lesión así lo permite. Cuando se logra la resección total de la lesión debe dejarse clip de referencia en su lecho.

Se pueden usar agujas de corte y vacío cuando son lesiones <15 mm y cuando son eco mixtas ya que permiten la remoción total de la lesión.

b. Biopsias guiadas por mamografía. La biopsia estereotáxica se usa para guiar lesiones sospechosas BIRADS 4 o altamente sospechosas BIRADS 5, que pueden identificarse como microcalcificaciones, asimetrías y distorsiones arquitecturales, sin traducción ecográfica.

Se usan mesas prona y vertical, así como,

sistema de agujas de corte y vacío. El número de fragmentos que se obtendrán serán de 10 a 20. El uso de agujas de mayor calibre en las biopsias estereotáxicas se asocia a disminución del riesgo de infraestimación de la enfermedad y el uso de agujas de corte y vacío ha mostrado mayor precisión diagnóstica que las agujas de corte ⁽²¹⁾.

Se dejará marca metálica en el sitio de la biopsia en caso de que la lesión sea totalmente eliminada para que sirva de guía en caso de requerir intervención quirúrgica. Debe tomarse radiografía de las muestras obtenidas para demostrar las calcificaciones, así como del resultado posterior a biopsia.

La remoción completa de las microcalcificaciones con biopsia estereotáxica no descarta CIS residual en la pieza quirúrgica final y en un 5 % a 15 % ocurre un re-estadiaje patológico de *in situ* a invasor sobre todo en los tumores de alto grado siendo necesaria la escisión quirúrgica completa ⁽²²⁾.

MANEJO DE MUESTRAS PARA QUE SEAN ÓPTIMAS - RELACIÓN CON EL ANATOMOPATÓLOGO. OPTIMIZACIÓN DE MUESTRAS

Obtención de muestras: las biopsias percutáneas deben ser realizadas por personal médico especializado en el área de imagenología mamaria.

La elección del método radiológico con el que se guiará la biopsia debe procurar ser práctico y lo menos invasivo posible, pero sobre todo el apropiado para identificar claramente las lesiones para que las muestras sean adecuadas y confiables ⁽²³⁾.

Muestra representativa

Número de muestras según el tipo de aguja:
Aguja de corte (12-14 G): 5-10 cilindros; Cánula de corte y vacío (8-11G): 10-20 cilindros.

En caso de microcalcificaciones sospechosas

se recomienda realizar biopsia con cánula de corte y vacío.

Masas, asimetrías y distorsiones, biopsia con aguja de corte o biopsia con cánula de corte y vacío, bajo la guía de imagen donde mejor se identifique la lesión.

Imagen francamente sospechosa (ultrasonido o mamografía) menor de 15 mm, se sugiere realizar biopsia con cánula de corte y vacío, posterior colocación de marca metálica (clip), con lo que se logra objetivos diagnósticos y terapéuticos de forma simultánea en muchos casos.

Control radiológico de las muestras: Realizando proyecciones ampliadas con la finalidad de identificar los cilindros con microcalcificaciones. Seleccionar e identificar por separado los cilindros con microcalcificaciones y sin microcalcificaciones (Con y sin/micros).

Recolección de las muestras y fijación: colocar los cilindros en frascos de plástico o vidrio, con tapa hermética.

El aseguramiento de la fijación adecuada debe realizarse con formalina diluida al 10 % y tamponada con fosfato a pH neutro, que contiene 4 % de formaldehído la cual debe estar disponible en todos los laboratorios de Anatomía Patológica del país y siguiendo las recomendaciones ofrecidas en el apartado titulado: factores pre-analíticos de interés, descrito más adelante.

En caso de microcalcificaciones el material se envía por separado: los cilindros que contienen microcalcificaciones de los que no contienen microcalcificaciones. La proporción en cuanto al volumen del espécimen y el fijador debe respetar una regla general de uno es a diez (1:10), es decir, que por cada cm² de tumor este debe colocarse en diez del fijador ⁽⁵⁾.

Las muestras deben remitirse al laboratorio de patología preferiblemente el mismo día de la toma para garantizar que el proceso se realice rápidamente y así evitar daños por una fijación inadecuada. Debe colocarse en formol a la

dilución sugerida por anatomía patológica en su apartado factores analíticos de interés.

Rotulación de los frascos

Nombre y apellido paciente, cédula y edad.

Localización de la lesión.

Tipo de muestra.

Información para Anatomía Patológica: se debe llenar la planilla de solicitud del estudio, la cual debe contener:

Datos del médico: apellido y nombre, teléfono.

Datos del paciente: apellidos, nombre, edad, cédula o pasaporte, teléfono. Datos de la muestra: tipo de lesión: nódulo, microcalcificación, distorsión; tamaño y ubicación de la lesión (mama derecha o izquierda, cuadrante, radial, axila derecha o izquierda); porcentaje de la muestra tomada; tipo de cánula (corte-corte y vacío); fecha y hora ⁽⁵⁾.

Lo ideal es que exista una comunicación directa y efectiva entre el Radiólogo y Patólogo, con el objetivo de informar de otros datos de importancia.

Concordancia de la imagen/Anatomía Patológica

La correlación imagenológica-patológica es esencial para intentar descubrir aquellos casos en que pudo existir falla del proceso en cualquiera de sus etapas, ya sea en la toma de muestra como en el análisis histológico.

Según Parikh y col. ⁽⁶⁾ existen 5 posibilidades de correlación imagenológica-patológica, cada una con una conducta específica a seguir:

a. Concordante maligno: lesión radiológicamente sospechosa de malignidad con resultado histológico maligno. El radiólogo debe comunicar el resultado al médico tratante; la paciente es referida a cirugía.

b. Discordante maligno: lesión radiológicamente benigna, pero con resultado

histológico maligno. Manejo idéntico al grupo anterior.

- c. Concordante benigno:** lesión radiológica e histológicamente benigna. El radiólogo debe comunicar el resultado al tratante. Debe realizarse además un protocolo de seguimiento imagenológico para detectar los falsos negativos de la biopsia, con control en 6 meses si el resultado no es específico.
- d. Discordante benigno:** lesión radiológicamente sospechosa de malignidad, con resultado histológico benigno. Se aconseja revisar el caso en forma multidisciplinaria, incluyendo al médico tratante y de ser necesario, repetir la biopsia eventualmente con una aguja más gruesa, evitando retrasos en el diagnóstico.
- e. Hallazgos *borderline*:** consideradas lesiones marcadoras de riesgo (ej. hiperplasia ductal atípica, atipia epitelial plana, cáncer lobulillar *in situ*, lesiones papilares).

RADIOLOCALIZACIÓN: PROCEDIMIENTO, MATERIALES. MANEJO DE LA PIEZA QUIRÚRGICA Y EVALUACIÓN POR IMÁGENES

a. Radiolocalización: procedimiento y materiales

La localización pre-quirúrgica se realiza habitualmente mediante guías metálicas (arpones), solución de carbón estable o un radiotrazador ⁽²⁵⁾.

Para lesiones no palpables, visibles por mamografía, US o a través de ambas modalidades, la radiolocalización guiada por el método escogido es requerida para la precisa localización de la aguja o el arpón; estas guías metálicas (arpones) son visibles radiológicamente con la punta diseñada para evitar su desplazamiento ⁽²⁵⁾.

La selección del método de guía depende de:

- El método que permite la mejor visualización de la lesión.
- La posición de la lesión.

- La habilidad del operador.
- Las condiciones de la paciente.
- La necesidad de disminuir la dosis de radiación.
- El tamaño de la lesión.

La localización pre-quirúrgica de las lesiones permite al médico radiólogo guiar al cirujano en la realización de la biopsia a cielo abierto y asegura un menor tiempo quirúrgico y el mejor resultado cosmético para la paciente.

En la actualidad el método más ampliamente aceptado en la localización pre-quirúrgica de lesiones no palpables es la localización con alambre, aguja o arpón (*wire guided localization*).

Se utilizan otro tipo de técnicas como, semillas radioactivas, marcación con azul de metileno, ROLL, etc. Sin embargo, sigue siendo la radiolocalización con alambre la técnica con mayores ventajas, dado su menor costo, accesibilidad, disponibilidad de materiales, pericia y entrenamiento de los médicos radiólogos, etc.; especialmente en nuestro país.

Inyección de solución de carbono ⁽²⁶⁾

Método menos utilizado, consiste en el “tatuaje” del lecho de la biopsia mediante la inyección de una solución de carbono estable; es segura y económica, pero puede alterar la histología del lecho de la biopsia.

Inyección de un radiotrazador ROLL (*Radioguided Occult Lesion Localization*) ⁽²⁶⁾

Inyección de radiotrazador en el lecho de la biopsia guiado por imágenes el cual se detecta al momento intraoperatorio con una sonda de detección gamma, una ventaja es que se puede asociar a la detección del ganglio centinela. Esta técnica es tan eficaz como la convencional con arpón, obteniendo un mayor porcentaje de resección completa de la lesión con márgenes libres; sin embargo, el radiotrazador no es visible por mamografía.

Arpón ^(5,27)

El arpón se inserta valiéndose de la guía de ultrasonido o mamografía, siguiendo la vía más directa y corta a la lesión con el propósito de facilitar al cirujano la localización de la lesión no palpable.

El sistema de arpón consiste en insertar una aguja que lo contiene, introducirla dentro de la mama hasta atravesar el hallazgo, posteriormente se retira y queda insertado el arpón, que proporciona un anclaje tridimensional muy estable. Existen dos tipos de arpones, reposicionables y no reposicionables, siendo este último de elección por su estabilidad.

Una vez localizada la alteración informa al equipo quirúrgico el material utilizado, distancia de la piel y el complejo areola-pezones y se proporcionan las imágenes del procedimiento: foto del ultrasonido y/o proyecciones mamográficas CC y laterales estrictas.

Durante la localización con ultrasonido deben obtenerse imágenes de muy buena calidad, la aguja debe introducirse lo más paralela posible a la pared torácica a fin de evitar complicaciones y tener una óptima visualización de la aguja. Es un método muy rápido y se pueden utilizar agujas de mayor calibre.

En lesiones extensas puede ser necesaria la inserción de dos o más guías.

b. Manejo de la pieza quirúrgica, evaluación por imágenes ⁽⁵⁾

La extirpación quirúrgica de la lesión no palpable marcada previamente debe hacerse con la menor manipulación de la pieza teniéndose la mayor precaución a fin de evitar alterar la posición del arpón.

La pieza reseca debe ser orientada antes de extraerla de la mama, colocando referencias en al menos tres caras de la pieza, siempre iguales y adecuadamente reseñadas, estas caras identifican los bordes quirúrgicos de resección.

La pieza debe llegar intacta al departamento

de imágenes, en donde es situada en una placa radiográfica de desecho o en dispositivos especiales, se le realiza radiografía o ultrasonido dependiendo del método utilizado como guía para la localización.

La imagen radiográfica se realiza en dos proyecciones ortogonales de 90° sin comprimir a fin de evitar falsos negativos radiológicos en la medición de los márgenes; estas imágenes sirven para evaluar la lesión, que se encuentre en su totalidad en la pieza, se precisan los márgenes entre la lesión y el quirúrgico de resección.

Se evaluarán los márgenes periféricos, laterales; de tratarse de calcificaciones la pieza será seccionada en lonjas seriadas las cuales se colocarán en la placa radiográfica manteniendo el mismo sentido a fin de evaluar los márgenes no vistos previamente; con agujas hipodérmicas se marcarán las lesiones imagenológicas.

En caso de márgenes cercanos a la lesión es útil marcar con tinta china los bordes de resección involucrados.

El mayor problema es el fallo de escisión de la lesión (hasta 10 %) a causa del desplazamiento, migración o sección accidental de la guía en el acto quirúrgico, pobre comunicación entre el especialista en imágenes y el cirujano y el tipo de guía utilizada.

HALLAZGOS IMAGENOLÓGICOS POSQUIRÚRGICOS Y POSACTÍNICOS

Se diferencian en la mama operada y la mama irradiada.

Hallazgos en la mama operada

De acuerdo con su momento de aparición se categorizan:

Tempranos: el edema del tejido fibroglandular se manifiesta en la mamografía con un aumento generalizado de la densidad mamaria y con el engrosamiento de las trabéculas, se resuelve usualmente en 4 semanas, pero puede persistir por más tiempo. El engrosamiento de la piel en

el área de incisión nunca termina de desaparecer completamente ⁽²⁸⁾.

En el caso de las colecciones posoperatorias (hematomas y seromas), son comunes en los primeros meses de las cirugías conservadoras; la mayoría se reabsorbe un año después de la cirugía. En mamografía se manifiestan como masas densas, se observan mejor en ultrasonido, como colecciones anecoicas o masas quísticas complejas ⁽²⁸⁾.

Tardíos. Las calcificaciones benignas aparecen uno o dos años después de la cirugía y están asociadas con necrosis grasa, distróficos y de hilos de sutura. Se identifican en las proyecciones tangenciales al lecho quirúrgico, proyectadas en la grasa subcutánea. Se recomienda siempre colocar marca metálica en la piel a nivel de la cicatriz quirúrgica ⁽²⁸⁾.

La cicatriz fibrosa se observa en la mamografía como un área de distorsión arquitectural, a nivel del lecho quirúrgico, presenta tres características importantes: área radiotransparente de grasa en medio del tejido cicatricial, cambios de morfología en las diferentes proyecciones mamográficas y disminución del tamaño y densidad después de uno o dos años del tratamiento. Por ultrasonido la zona quirúrgica se observa como un área ovalada hipoecoica, con transmisión acústica posterior si la cavidad contiene líquido, o como un área hipoecoica de forma irregular con atenuación acústica posterior si predomina la fibrosis. También se puede utilizar la elastografía para la diferenciación entre tejido cicatricial y recidiva ya que evalúa dureza de los tejidos y esta es mayor en las lesiones malignas ⁽²⁸⁾.

Hallazgos en la mama irradiada

Se observa de forma precoz la presencia de edema que es más pronunciado que en una mama solo operada ⁽²⁸⁾.

La mamografía demuestra edema en la piel y parénquima mamario, con aumento difuso de la

densidad, el cual se resuelve posterior al primer año. El edema presente en el tejido celular subcutáneo se observa como finas líneas opacas, resultado de la dilatación de los vasos linfáticos y capilares. Este hallazgo es más pronunciado a los 6 meses de haber iniciado la radioterapia, y resuelve usualmente dentro de los 18 a 24 meses. El edema de la piel (más acentuado en el sitio de la incisión quirúrgica y en la región periareolar) es mayor a los 6 meses y decae gradualmente ⁽²⁸⁾.

Por ultrasonido se observa como engrosamiento cutáneo e hiper-ecogenicidad de la grasa subcutánea. En los casos con dudas por mamografía y ultrasonido se puede realizar RM donde se va a observar el tejido mamario con señal hipointensa en T1 e hiperintensa en T2, con una leve captación del medio de contraste, homogéneo y más evidente en fase tardía ⁽²⁸⁾.

VALORACIÓN DE LAS COMPLICACIONES

Las complicaciones tempranas como seromas, hematomas y linfocele posquirúrgicos pueden ser detectados por mamografía y US mamario ⁽¹⁹⁾.

Las complicaciones tardías como granulomas, distorsiones, necrosis grasa, recidivas, cambios en la cicatriz quirúrgica pueden ser evaluables por mamografía y ultrasonido mamario siendo la RM de mama el método de elección por su alto valor predictivo positivo (VPP) ⁽¹⁹⁾.

En la valoración de rotura de implantes en mamas reconstruidas, la sensibilidad de la mamografía es del 68 %, en comparación con el 77 % del ultrasonido y el 93 % de las imágenes por RM ⁽¹⁹⁾.

RECIDIVA VS., CAMBIOS POS-QUIRÚRGICOS

Mastectomía preservadora (MP)

Los estudios de imágenes en estas pacientes son importantes para detectar enfermedad residual en el período posoperatorio temprano (antes de la radioterapia), para identificar

el cáncer de mama recurrente después de la terapia y para diagnosticar el cáncer de mama metacrónico ^(19,29,30).

Persistencia de la enfermedad

Un informe de patología de márgenes positivos o cercanos se asocia con una alta probabilidad de que la lesión permanezca en la mama. Si la paciente tenía calcificaciones asociadas a la lesión, la compresión focalizada y magnificación por mamografía de la región operatoria antes de la re-escisión pueden mostrar calcificaciones residuales que pueden localizarse como parte de la cirugía ^(19,30).

La RM de mama brinda un excelente asesoramiento en la detección y extensión de persistencia de la enfermedad, así como también en la detección de tumores multifocales desconocidos ^(19,30).

Recurrencia

La recurrencia local afecta del 6 % al 8 % de las mujeres que se someten a MC, aproximadamente la mitad tendrá un componente invasivo ⁽¹⁹⁾.

La mayor parte de las recurrencias locales se producirán entre los años 1 y 7 después de la lumpectomía, con el pico al cuarto año. Afortunadamente, la recurrencia dentro de los primeros dos años después del tratamiento es poco común y cuando la mayoría de los cánceres reaparecen, los hallazgos causados por la tumorectomía y la radioterapia (RT) generalmente se han estabilizado. Sin RT, la recurrencia local es mucho más común y afecta del 30 % al 40 % de las mujeres ⁽¹⁹⁾.

La recidiva local suele ocurrir en el mismo sistema (segmento) ductal que el cáncer original. Por lo tanto, después de observar la cicatriz en sí, debemos prestar especial atención a la región entre la cicatriz y el pezón, y la cicatriz y la pared torácica. Se sospecha si se está desarrollando una asimetría, masa o incluso algunas calcificaciones en estas regiones ⁽¹⁹⁾.

Entre los pacientes tratados inicialmente por CDIS, el 75 % con recidiva local presentará calcificaciones. Las benignas tienden a desarrollarse antes que las calcificaciones de sospecha (mediana de tiempo 2 vs. 4 años) ⁽¹⁹⁾.

También debe sospecharse una recurrencia local si la cicatriz se vuelve hipertrófica o más densa con el tiempo, aunque el engrosamiento difuso de la cicatriz es menos específico y puede deberse a necrosis grasa. He aquí el papel preponderante de la RM como método diagnóstico de elección, ya que el valor predictivo positivo (VPP) de la misma en diferenciar una fibrosis de una recidiva es de un 99 % ⁽³⁰⁾.

La mayoría de las cicatrices de más de un par de años no muestran un realce sospechoso en la RM. Sin embargo, una pequeña cantidad de realce lineal de una cicatriz o un seroma residual no es infrecuente, incluso muchos años después de la cirugía. El realce masivo o no masivo en el lecho de la tumorectomía o cerca de él es motivo de preocupación para la recidiva local ⁽²⁰⁾.

La necrosis grasa es un gran imitador del cáncer en cualquier modalidad. La apariencia más común es una masa que contiene grasa. Desafortunadamente, la necrosis grasa también puede aparecer como una masa irregular en la RM y el patrón de realce es variable ⁽¹⁹⁾.

Mastectomía Total

En ausencia de reconstrucción, la pared torácica, la grasa subcutánea y la piel se pueden evaluar con ecografía (US) para detectar seroma, necrosis grasa, fibrosis inducida por radiación, linfadenopatía y recurrencia del cáncer ^(1,30).

Sin embargo, la RM es superior al US con una sensibilidad y especificidad del 100 % para detectar recurrencia en pared torácica y cicatriz ⁽³⁰⁾.

Incidencia local en un colgajo de tejido

Para las mujeres que se someten a una

mastectomía y eligen la reconstrucción, las opciones incluyen un implante o una reconstrucción autóloga. De los métodos de reconstrucción autóloga, el colgajo miocutáneo de recto abdominal transverso (TRAM) es el más común ⁽¹⁹⁾.

La recidiva local en un colgajo de tejido ocurre en el tejido mamario remanente, no en la grasa abdominal reubicada ⁽¹⁾.

Debido a que muchas mujeres ahora se someten a una mastectomía con preservación de la piel o preservación de piel y pezón, la recidiva local suele ocurrir (50 % a 72 %) en la envoltura cutánea superficial a la reconstrucción del colgajo autólogo y se manifiesta como una masa palpable al examen físico. Sin embargo, el margen posterior del lecho de mastectomía, típicamente a lo largo del músculo pectoral mayor, se encuentra profundo a la reconstrucción autóloga y es menos susceptible al examen físico, y los pacientes pueden presentar dolor o malestar en lugar de una masa palpable ^(2,3).

La pesquisa de rutina de las mamas reconstruidas con colgajo de tejido es controvertida. La mamografía de detección de rutina de las reconstrucciones con colgajo miocutáneo se asocia con una tasa muy baja de detección de cáncer de mama recurrente ⁽²⁾. La pesquisa mamográfica de 106 mujeres con antecedentes de mastectomía y reconstrucción con colgajo TRAM detectó dos cánceres recurrentes en la serie ⁽³⁾. La RM de mama es el método de elección en estos casos.

CONCLUSIÓN

El tratamiento quirúrgico, oncológico y radioterapéutico en el escenario del cáncer de mama ha evolucionado en los últimos 20 años; estos cambios han hecho imprescindible que los médicos radiólogos deban cultivar la comprensión de los hallazgos de imagen posquirúrgicos y posactínicos esperados y ser capaces de diferenciar los cambios benignos de

las lesiones mamarias sospechosas ayudando a evitar resultados de imágenes erróneas.

Sin embargo, no solo el conocimiento es necesario para lograr este fin sino también contar con la información adecuada de cada caso al momento de evaluar las imágenes. Es por ello que la integración al equipo multidisciplinario ha sido fundamental en el éxito del manejo individualizado de cada paciente asegurando la adecuada selección del método de imagen obteniendo así el mayor rendimiento del mismo para beneficio de la paciente.

Estar en constante actualización y en comunicación con las diferentes especialidades que componen este equipo disciplinario marcará siempre una diferencia en pro del éxito del tratamiento y seguimiento de cada paciente.

REFERENCIAS

1. Harvey J, March D. Making the Diagnosis. A practical guide to breast imaging. EE.UU: Elsevier-Saunders; 2013.
2. Lee JM, Georgian-Smith D, Gazelle GS, Halpern EF, Rafferty EA, Moore RH, et al. Detecting non palpable recurrent breast cancer: The role of routine mammographic screening of transverse rectus abdominis myocutaneous flap reconstructions. *Radiology*. 2008;248:398-405.
3. Helvie MA, Bailey JE, Roubidoux MA, Pass HA, Chang AE, Pierce LJ, et al. Mammographic screening of TRAM flap breast reconstructions for detection of non-palpable recurrent cancer. *Radiology*. 2002;224:211-216.
4. Lehman CD, Arao RF, Sprague BL, Lee JM, Buist D, Kerlikowske K, et al. National performance benchmarks for modern screening digital mammography: Update from the breast cancer surveillance consortium. *Radiology*. 2017;283(1):49-58.
5. Guía Venezolana para el diagnóstico y tratamiento del cáncer de mama. Venezuela. 2017. Disponible en: URL: www.svmastologia.org
6. Parikh J, Tickman R. Image-Guided tissue sampling: Where Radiology meets pathology. *Breast J*. 2005;11(6):403-409.
7. Mosquera J, Varela J, Iglesias A. Tomosíntesis. Un avance cualitativo en el diagnóstico de patología

- mamaria. *Rev Senol Patol Mamar.* 2012;25(4):152-156.
8. Pinochet M, Altamirano A, Castillo E, Uchida M. Mamografía sintetizada, ¿debemos cambiar? Una nueva era en la mamografía. Disponible en: URL: <https://docplayer.es/207222195-Mamografia-sintetizada-debemos-cambiar-una-nueva-era-en-la-mamografia.html>
 9. Calderón JM, Febles G. Actualidad para el diagnóstico del carcinoma ductal *in situ*: correlación radiopatológica. *Horiz Med.* 2017;17(1):57-65.
 10. Lorenzo J, Lobo V, Iturralde A, Guerrero B, García P. El carcinoma ductal *in situ* (CDIS) más allá de las microcalcificaciones. *Radiología.* 2016;58(Espec Cong):236.
 11. Baptista M. Interés de la imagen en carcinoma ductal *in situ*. *Rev Senol Patol Mamar.* 2005;18(3):253-261.
 12. Valenzuela P, Domínguez P, Cárdenas JL, Santana A, García Ruiz N. Afectación axilar en el carcinoma ductal *in situ* de mama. *Rev Senol Patol Mamar.* 1995;8(4):193-196.
 13. Acosta V, Contreras A, Ravelo R, Marín CE, Pérez J, Longobardi I, et al. Carcinoma ductal *in situ*. Experiencia en el centro clínico de estereotaxia CECLINES. *Rev Venez Oncol.* 2006;18(1):2-8.
 14. Kuhl CK, Schrading S, Bieling HB, Wardelmann E, Leutner CC, Koenig R, et al. MRI for diagnosis of pure ductal carcinoma *in situ*: A prospective observational study. *Lancet.* 2007;370(9586):485-492.
 15. Berg WA, Gutierrez L, Ness-Aiver MS, Carter WB, Bhargavan M, Lewis RS, et al. Diagnostic accuracy of mammography, clinical examination, US, and MR imaging in preoperative assessment of breast cancer. *Radiology.* 2004;233:830-849.
 16. Rosen EL, Smith-Foley SA, DeMartini WB, Eby PR, Peacock S, Lehman CD. BI-RADS MRI enhancement characteristics of ductal carcinoma *in situ*. *Breast J.* 2007;13:545-550.
 17. Vag T, Baltzer PA, Dietzel M, Benndorf M, Gajda M, Camara O, et al. Kinetic characteristics of ductal carcinoma *in situ* (DCIS) in dynamic breast MRI using computer-assisted analysis. *Acta Radiol.* 2010;51:955-961.
 18. Mariano MN, van den Bosch MA, Daniel BL, Nowels K, Robyn L Birdwell R, et al. Contrast-enhanced MRI of ductal carcinoma *in situ*: Characteristics of a new intensity modulated parametric mapping technique correlated with histopathologic findings. *J Magn Reson Imaging.* 2005;22:520-526.
 19. Mahoney M, Newell M. Breast Intervention: How I Do It. *Radiology.* 2013;268:12-24.
 20. Brennan M, Turner R, Ciatto S, Marinovich M, French JR, Macaskill P, et al. Ductal carcinoma *in situ* at core-needle biopsy: Meta-analysis of underestimation and predictors of invasive breast cancer. *Radiology.* 2011;260(1):119-128.
 21. Krischer B, Forte S, Singer G, Kubik-Huch RA, Leo C. Stereotactic vacuum assisted breast biopsy in ductal carcinoma *in situ*: Residual micro-calcifications and intraoperative findings. *Breast Care (Basel).* 2020;15:386-391.
 22. Mena G, Benavides R, Freire Á, Naranjo A. Biopsia de mama con guía estereotáxica digital directa, revisión y actualidad. *Rev Fed Ecuat Soc Radiol.* 2017;10(1):5-12.
 23. Vivar N. Manual de procedimientos en Anatomía Patológica. Roche, Quito (Ecuador). Disponible en: URL: https://www.academia.edu/36641273/MANUAL_PROCEDIMIENTOS_ANATOMIA_PATOLOGICA
 24. Paredes E, Langer T, Cousins J. Interventional breast procedures. *Curr Probl Diag Radiol.* 1998;27(5):133-184.
 25. Bolívar A. Radiología básica de la mama. Capítulo 5. Intervencionismo mamario. SERAM. Disponible en: URL: http://www.sedim.es/nueva/wpcontent/uploads/2015/01/Cap%C3%ADtulo_5_Intervencionismo.compressed.pdf
 26. Duarte-Rodríguez V, Valls JC, Marques F, Paredes R, Betancourt L, Zénzola V, et al. Radiolocalización con arpón en lesiones subclínicas de la mama. Experiencia del Instituto de Oncología "Dr. Luis Razetti". *Rev Venez Oncol.* 2001;13(4):137-142.
 27. Aguilar V. Mama operada. En: Aguilar V, editora. Mama diagnóstico por imágenes. Brasil: AMOLCA; 2009.p.352-373.
 28. Krishnamurthy R, Whitman G, Stelling C, Kushwaha A. Mammographic findings after breast conservation therapy. *RadioGraphics.* 1999;19(Spec No):S53-62.
 29. Gallo A. Seguimiento imagenológico de la mama operada e irradiada. *Rev Argent Mastología.* 2018;37:134-157.
 30. Yilmaz MH, Esen G, Ayarcan Y, Aydoğan F, Özgüroğlu M, Demir G, et al. The role of US and MR imaging in detecting local chest wall tumor recurrence after mastectomy. *Diagn Interv Radiol.* 2007;13(1):13-18.

ANATOMÍA PATOLÓGICA DEL CARCINOMA DUCTAL *IN SITU*

El diagnóstico del carcinoma ductal *in situ* (CDIS) generalmente se realiza con la tinción histológica habitual de hematoxilina y eosina y únicamente en casos seleccionados se recurre a las técnicas de inmunohistoquímica para diferenciarlas de otras lesiones ⁽¹⁾.

El CDIS es generalmente una lesión subclínica, por ende, es muy importante la intervención de la imagenología tanto en su detección, como en el estudio de las biopsias y resecciones.

El diagnóstico histopatológico y la realización de pruebas complementarias con interés diagnóstico, pronóstico y predictivo son altamente susceptibles de la fase pre-analítica siendo irreversible y, por tanto, fundamental el proceso de fijación de la muestra, en el cual toma parte todo el equipo multidisciplinario.

TOMA DE LA MUESTRA Y PROCESAMIENTO DE MATERIAL OBTENIDO POR BIOPSIA POR PUNCIÓN CON AGUJA GRUESA (BAG)

Consideraciones para la interpretación del CDIS en la BAG

Las microcalcificaciones son el hallazgo radiológico más relacionado (83 %) con el diagnóstico de CDIS. Sin embargo, el 24 % de los CDIS diagnosticados en BAG podrían presentar un compromiso invasivo cuando la lesión es extirpada en su totalidad ^(2,3). De tal

manera, que es de suma importancia considerar algunos parámetros que pueden condicionar las posibilidades de sub-diagnóstico.

En la evaluación de la alteración imagenológica para establecer la estrategia de la toma de la muestra, se debe precisar el tipo de lesión (microcalcificaciones, distorsión del patrón, aumento de densidad, etc.) y la extensión, que le permitirán al imagenólogo establecer tipo de aguja a utilizar y calibre, así como el porcentaje de lesión obtenida en la BAG y el número de focos a estudiar por biopsia, lo cual debe ser de conocimiento del patólogo.

Tomando en cuenta estos parámetros, el patólogo podrá constatar si en el material recibido para estudio se encuentra la alteración imagenológica que motivó la toma de muestra y establecer así, la representatividad de esta. Correlacionando los hallazgos histológicos con la categorización por imágenes (BI-RADS[®]) el patólogo podrá establecer la **concordancia** entre estos dos aspectos (el hallazgo histológico y el grado de sospecha imagenológica).

Conocer el calibre de la aguja va a permitir calificar la suficiencia de cada cilindro de tejido individualmente, teniendo en cuenta que a mayor grosor de la aguja (8-9-11G) las características arquitecturales podrán evaluarse de mejor manera, siempre y cuando la lesión esté contenida en la muestra. Se debe tener en cuenta

en la interpretación de este tipo de material si se trata de BAG con una aguja de corte o de BAG con aguja de corte asistida por vacío, ya que la representatividad de la muestra que se puede lograr entre estos métodos de biopsia es muy distinta y en cuanto a lo que respecta a las BAG con aguja de corte asistidas por vacío, en aquellas lesiones ≤ 2 cm, es posible lograr la eliminación total de la imagen, pudiendo en casos de CDIS, llegarse a un diagnóstico concluyente y disminuir o evitar la posibilidad de sub-diagnóstico ⁽²⁾.

En tal sentido, se hacen las siguientes recomendaciones:

1. Se recomienda realizar la toma de la biopsia por el método de imagen que fue detectada la lesión asistiéndose del ultrasonido o estereotaxia. Entendiéndose que en el contexto del CDIS las IRM pueden tener con relación el estudio de extensión de la lesión y no necesariamente en el abordaje, dado que las microcalcificaciones son el hallazgo imagenológico más frecuentemente observado con relación al CDIS.
2. Hacer confirmación radiológica de la presencia de microcalcificaciones en los cilindros de tejido y enviarlos identificados al laboratorio de Anatomía Patológica.
3. Garantizar la fijación inmediata de los cilindros de tejido. Teniendo en cuenta la necesidad de control radiológico del material, se sugiere: colocar los cilindros en recipiente con formol buffer al 10 % al momento de la toma de biopsia, mientras se disponen para el control radiológico y luego devolverlos al envase contenedor de manera inmediata para continuar fijándose.
4. El tiempo de entrega de los cilindros al laboratorio de Anatomía Patológica no debe superar en ninguna circunstancia las 48 h después de la toma de la muestra, con la finalidad de no exceder el tiempo de fijación ideal para procesamiento (el cual no debe ser mayor a 72 h) ⁽⁴⁾.
5. Se recomienda colocar los cilindros de tejido de manera ordenada en el cassette de inclusión y posteriormente en el bloque de parafina, sin superposición, de tal manera que se puedan evaluar microscópicamente en toda su extensión.
6. Para el estudio histológico del material se recomienda tomar en cuenta el calibre de la aguja y el método de toma de biopsia utilizado. Se sugiere realizar un mínimo inicial de 4 cortes histológicos por bloque de parafina (2 cortes por lámina histológica) y considerar cortes histológicos adicionales de acuerdo al calibre y a los hallazgos observados.
7. Tener en cuenta que con frecuencia el imagenólogo selecciona por separado los cilindros con presencia de microcalcificaciones de aquellos sin microcalcificaciones, los cuales conviene (los de las microcalcificaciones) procesar por separado y prestar especial atención en su valoración microscópica, dado que estos son los que con mayor probabilidad contendrán la lesión objeto de estudio.
8. Se llama la atención al uso con precaución de términos diagnósticos como: carcinoma papilar "*in situ*", carcinoma papilar encapsulado, papiloma intraductal con CDIS o papiloma intraductal con hiperplasia ductal atípica (HDA), por ser diagnósticos complejos que ameritan el estudio histológico de la lesión completa para su adecuada categorización. Se sugiere usar diagnósticos de "compatibilidad" o usar términos descriptivos como "lesión papilar con atipias" acompañado de nota explicativa en el informe histopatológico con sugerencia de extirpación de la lesión con margen sano para su adecuado estudio histopatológico y conclusión diagnóstica en la pieza quirúrgica ⁽⁵⁾.

De acuerdo con lo expuesto, con la finalidad de lograr adecuada correlación entre la imagen y los hallazgos histopatológicos, el médico

intervencionista debe ofrecer la siguiente información para la evaluación de la BAG:

- Datos de identificación y contacto del paciente, así como del médico tratante
- Tipo de lesión imagenológica
 - Microcalcificaciones
 - Distorsión de patrón
 - Asimetría de densidad
 - Nódulo
- Método de abordaje por imágenes US
 - Estereotaxia
- Tipo de aguja Corte
 - Corte y vacío
- Calibre de la aguja: (8 - 9 - 11- 12 - 14 - 16 G)
- Extensión de la alteración
- Porcentaje de muestra obtenida
- Biopsias previas o adicionales

INMUNOHISTOQUÍMICA

Hay dos tipos de inmunohistoquímica (IHQ), la diagnóstica y la pronóstica/predictiva, descritas a continuación.

IHQ diagnóstica. Se plantea en las siguientes condiciones:

1. Cuando existe duda si existe o no invasión estromal. Se pueden emplear marcadores de células mioepiteliales/basales (p63, CK5/6, calponina, CD10, p120, miosina de músculo liso, actina de músculo liso) o de membrana basal (laminina, colágeno IV). Se recomienda utilizar un panel de al menos dos anticuerpos ⁽⁶⁾.
2. Los marcadores mioepiteliales/basales son de utilidad para precisar la proporción de áreas neoplásicas atípicas e hiperplásicas en lesiones no invasivas ^(7,8).
3. Cuando existe duda si la neoplasia es lobulillar o ductal, se utiliza la E-Caderina, frecuentemente ausente en las neoplasias lobulillares ^(8,9). También 34βE12, CK8, p120, catenina y β-catenina producen resultados consistentes.

4. Para confirmar una enfermedad de Paget del pezón, las células son positivas a CK7, HER2 y GATA3 ⁽¹⁾.

IHQ pronóstica/predictiva

1. En CDIS solo se justifica la determinación de la expresión de receptores hormonales: estrógeno y progesterona, ante la posibilidad de terapia adyuvante hormonal, a título preventivo, para reducir el riesgo de recurrencia local ^(1,2,10). Se debe reportar el porcentaje de células positivas y la intensidad del marcaje nuclear.
2. La utilidad de la determinación de HER2 y Ki-67 como factores pronósticos y/o predictivos en el CDIS aún está en estudio ⁽¹¹⁾. Estos marcadores podrían utilizarse a discreción del equipo multidisciplinario, representando el HER2 para el CDIS un posible indicador de recurrencia local, a considerar su uso en los casos de CDIS de alto grado ⁽¹²⁻¹⁴⁾.
3. El uso de otros marcadores debe quedar para casos de pacientes incluidos en protocolos de estudios controlados ⁽¹⁵⁻¹⁷⁾.
4. En aquellos casos de BAG en los que se observe CDIS asociado a densa esclerosis periductal acompañada de abundante componente inflamatorio periductal, que pudieran advertir al patólogo la presencia de respuesta estromal a un posible componente invasor no presente en el material de la BAG (signos indirectos de microinvasión), sobre la base de la correlación de los hallazgos morfológicos observados junto con el grado de sospecha imagenológica y el tamaño imagenológico de la lesión, se podría recomendar en una nota explicativa en el informe histopatológico, realizar el estudio de inmunohistoquímica una vez obtenida la pieza quirúrgica, con la finalidad de seleccionar el mejor material para el estudio de inmunohistoquímica (seleccionar la lesión de mayor grado o invasiva si se da el caso).
5. La inclusión de marcadores adicionales con carácter imprescindible en el panel de

inmunohistoquímica para el CDIS (tal y como son actualmente los receptores de estrógeno y progesterona) dependerá de los avances médicos en la creación de nuevas moléculas y terapias *target* que justifiquen el beneficio de ejercer clasificaciones adicionales u ofrecer información de biomarcadores adicionales por beneficios a las pacientes que sean comprobables.

TEST GENÓMICOS

Existe el test *12-gene molecular expression assay (Oncotype Breast DCIS Score®)* supuesto a determinar cualquier riesgo de recurrencia local individualizado para el CDIS, receptores hormonales positivos (estrógeno y progesterona) tratado con cirugía preservadora^(18,19), el cual posee mejor predicción cuando se utiliza en conjunto con factores clínico-patológicos, que cuando se usan estos últimos solos. El test todavía está en etapa de validación y ha sido propuesto con la finalidad de establecer, sobre la base de estos parámetros (moleculares y clínico-patológicos), el beneficio absoluto de la radioterapia en pacientes con CDIS, principalmente en el grupo de bajo riesgo, dado que pudiera omitírsele la radioterapia⁽²⁰⁾.

Para este estudio se recomienda:

1. Que sea el patólogo el especialista que escoja el material para remitirse a estudio y que especificado en una orden por parte del médico tratante su intención de realizar este tipo de test.
2. Que el patólogo escoja adecuadamente el bloque de parafina individual con la mayor cantidad y superficie del CDIS de grado más alto (dado que pudiera asociarse con alto riesgo), morfológicamente coherente con el diagnóstico presentado.
3. Debe tenerse en cuenta que en ocasiones el material de la BAG es el que contiene la mayor cantidad de CDIS o que tiene menos defectos por fijación/procesamiento. Por tal razón,

debe considerarse idóneo que el patólogo que va a seleccionar el material para este test, tenga acceso tanto al material de BAG como al de la pieza quirúrgica.

GANGLIO CENTINELA (GC)

Ante la indicación de estudio del GC por parte del equipo multidisciplinario en paciente con diagnóstico de CDIS, se recomienda para su procesamiento:

1. Evaluación microscópica intraoperatoria tradicional (raspronta, impronta, corte congelado), cuyos métodos a escoger son discreción del patólogo.
2. Se desestima el uso de la IHQ intraoperatoria (citoqueratinas) para el estudio del GC.
3. Otras técnicas en el escenario intraoperatorio tales como el análisis mediante amplificación de ácido nucleico de un solo paso (OSNA) existen en otros países y no son de uso universal. Su utilización dependerá de la disponibilidad y experiencia del centro.
4. Ante un GC positivo en el contexto del diagnóstico de CDIS, se recomienda insistir en el muestreo exhaustivo de la pieza quirúrgica durante el manejo definitivo del espécimen de mastectomía (parcial o total).

MÁRGENES QUIRÚRGICOS

Se define como tal a la distancia que se mide entre las células neoplásicas y el borde de resección de la pieza extirpada.

Las tasas de recurrencia local asociadas al CDIS se han relacionado con factores como: edad, forma de presentación de la lesión, tipo histológico, presencia o no de necrosis y distancia en los márgenes⁽²¹⁻²⁵⁾.

Los márgenes de resección tienen que ver de manera directa con el tipo de intervención practicada (mastectomía vs., cirugía preservadora), decisión para la cual debe considerarse como elementos básicos: la edad del paciente, el grado histológico, el tamaño y extensión de

la lesión ⁽²⁶⁾.

Aunque el tratamiento conservador de la mama como método es cada vez más común, la medida de los márgenes continúa siendo controversial. Se ha sugerido mayoritariamente que en especímenes de cirugía conservadora con CDIS de la mama que recibirán tratamiento con radioterapia, márgenes mayores o iguales a 0,2 cm reducen de manera significativa (hasta en un 50 %) la recurrencia local ⁽²⁷⁻³³⁾.

Por tanto, se sugiere:

1. Considerar margen adecuado a aquel de 0,2 cm, tomando en cuenta la cancerización de lobulillos como extensión de la neoplasia, siempre y cuando la lesión imagenológica esté completamente contenida en la pieza quirúrgica y la paciente tenga indicado recibir tratamiento radiante.
2. Márgenes mayores a 0,2 cm podrían considerarse ideales, aún en el marco del uso de terapia radiante.
3. Ante la posibilidad de incluirse por protocolos específicos a pacientes con CDIS de riesgo bajo dentro del grupo susceptible de no recibir radioterapia ⁽²⁰⁾, se recomienda considerar márgenes adecuados $\geq 0,2$ cm, pudiendo ser ideales márgenes mayores (1 cm), siempre y cuando la lesión imagenológica esté completamente contenida en la pieza quirúrgica.
4. En lo que respecta al control radiológico de la pieza en el estudio intraoperatorio, se puede recomendar lograr márgenes $> 0,2$ cm, tomando como distancia la medida desde las microcalcificaciones más cercanas al borde de resección quirúrgico ⁽³⁴⁾.
5. Dado que la NL/CLIS no se considera lesión precursora de enfermedad invasiva ⁽¹⁾ y siendo cónsonos con los sistemas de estadiaje internacionales ^(35,36), el diagnóstico de NL/CLIS no supone necesidad de ampliación de márgenes.

CONSULTA INTRAOPERATORIA

La indicación de la consulta al patólogo durante la intervención quirúrgica queda limitada exclusivamente a los escenarios siguientes:

1. Estudio del GC cuando está indicado tratándose de CDIS.
2. Estudio y manejo de márgenes quirúrgicos en cirugía preservadora para lo cual resulta **indispensable** el manejo radio-patológico de la pieza quirúrgica, incluyéndose de manera ideal al radiólogo y al patólogo en dicho manejo.
3. De no contarse con la posibilidad de realizar control radiológico de la pieza quirúrgica se desestima la consulta intraoperatoria para el reporte de márgenes, quedando dicha consulta limitada a la exploración macroscópica del espécimen quirúrgico y al posible reporte de lesiones macroscópicas adicionales encontradas en la exploración. Tal limitación debe reportarse en el informe anatomopatológico.
4. Se considera la comunicación cercana entre el imagenólogo, el cirujano y el patólogo el ideal a cumplir para garantizar el manejo exitoso intra y per-operatorio en la paciente con diagnóstico de CDIS.

MANEJO DE PIEZA QUIRÚRGICA

1. La referencia de los márgenes es obligatoria y debe ser realizada por parte del cirujano antes de desprender la pieza del lecho quirúrgico.
2. La orientación de la pieza quirúrgica por parte del patólogo con guía en las referencias ofrecidas por el cirujano es el primer paso a seguir en el manejo de la pieza quirúrgica, seguido de la toma de las medidas del espécimen quirúrgico intacto.
3. Se recomienda la utilización de tintas para evaluar los márgenes en el microscopio, razón por la cual es ideal que lo realice directamente el patólogo una vez confirmadas las referencias hechas por el cirujano.

4. El control radiológico resulta **indispensable** para el manejo de cualquier espécimen con diagnóstico de CDIS. Se debe hacer en mamógrafo digital sin compresión del espécimen.
5. En dicho control radiológico se debe buscar la concordancia con la imagen y que la totalidad de la lesión esté incluida en el espécimen quirúrgico.
6. Para el control radiológico de la pieza se recomienda realizar dos (2) proyecciones iniciales del fragmento con la intención de establecer el eje de corte del espécimen quirúrgico de acuerdo con el margen más cercano. Seguido de la realización de cortes seriados macroscópicos o lonjas que deberán ser nuevamente exploradas por imágenes con la intención de señalar con agujas las áreas susceptibles de toma de muestra para estudio histológico y así poder evaluar con certeza el estado de los márgenes y las áreas de lesión.
7. El fragmento correspondiente a la ampliación de margen adicional supone el control radiológico del mismo, para determinar la relación de las microcalcificaciones o la imagen patológica con el margen verdadero.
8. El manejo y control radiológico de la pieza quirúrgica debe hacerse de manera ideal por el médico radiólogo y el patólogo en conjunto. Durante el control radiológico de la pieza, idealmente, el patólogo deberá rebanar el espécimen quirúrgico y orientar las lonjas obtenidas, realizándoles un segundo control radiológico para señalar con agujas las microcalcificaciones, con la finalidad de identificar con certeza las áreas susceptibles de muestreo.
9. Sin embargo, de hacerse dicho control imagenológico de la pieza quirúrgica solo por el radiólogo o el cirujano, sin la asistencia de patólogo en el momento, se recomienda hacer únicamente dos (2) proyecciones sin rebanar el espécimen quirúrgico, dado que tal material **debe llegar intacto a las manos del patólogo**. Las imágenes que resulten de dicho control deben entregarse al patólogo para su uso en el manejo de la pieza. Tal control será contributorio solo si se orienta adecuadamente el espécimen quirúrgico y se reconocen y señalan los bordes de resección durante el control radiológico de la pieza.
10. Para el manejo macroscópico de las piezas quirúrgicas se recomienda realizar cortes seriados del material, muestreo adecuado y mapeo ^(34,37) con la finalidad de poder establecer el tamaño de la lesión, extensión y descartar la posibilidad de enfermedad infiltrante.
11. Se hace énfasis en el hecho de que métodos de marcaje, como el arpón (aguja de Kopans), son marcas que sirven de guía fundamentalmente al cirujano y no necesariamente al patólogo en la identificación de la lesión ya que el arpón debe ser retirado del espécimen quirúrgico para poder rebanar la pieza.
12. Respecto a la asistencia del control radiológico de piezas quirúrgicas de mastectomía total por CDIS o con CDIS asociado con la finalidad de apoyar el manejo macroscópico de estos especímenes quirúrgicos, no se encontró consenso entre el grupo de patólogos (2 patólogos a favor 22 % y 7 no a favor 78 %). Para lo cual se ofrece la siguiente recomendación: en aquellos centros en los que se pueda asistir el manejo macroscópico de la pieza de mastectomía total con imágenes, se sugiere hacerlo en el momento de la extirpación de la pieza (en un escenario peroperatorio) para evitar alteraciones del espécimen y no impactar en su manejo macroscópico, ni en su fijación.
13. Siempre se debe contemplar el estudio del pezón al hacer el manejo del espécimen, cuando la pieza quirúrgica interesa el complejo areola-pezón.
14. En biopsias de pezón en los que se pretenda

investigar la presencia de enfermedad de Paget del pezón, se recomienda que la biopsia interese no solo la lesión, sino también la profundidad de la dermis y parte de piel sana, con la finalidad de lograr una mejor evaluación del fragmento de biopsia.

FACTORES PRE-ANALÍTICOS DE INTERÉS

Se reconoce la importancia de los factores pre-analíticos por su impacto en el diagnóstico y en los estudios complementarios adicionales como IHQ y estudios moleculares, siendo de ellos la fijación un proceso irreversible y factor determinante en la obtención de resultados. Para ello se recomienda el uso de formalina diluida al 10 % y tamponada con fosfato a pH neutro. La cantidad de formol debe ser proporcional al tamaño de la muestra y es recomendable usar una proporción de uno en diez (1:10), siendo 1 para la muestra y 10 para la cantidad de formol.

Tomándose en cuenta la velocidad de penetrancia del formol a los tejidos, se considera **sub-óptimo** la inmersión del espécimen quirúrgico en formol, sin rebanar, dado que esto no evitará la autólisis por isquemia de la lesión que generalmente se encuentra en el centro del espécimen quirúrgico. Se recomiendan realizar secciones tan delgadas como el material lo permita no mayores a 1 cm. El tiempo óptimo de fijación de los tejidos debe estar comprendido entre un mínimo de 6 h y un máximo de 72 h (6-72 h) para poder proceder al procesamiento histológico de rutina ^(2,38-40).

DATOS A CONSIGNAR EN LA ORDEN DE SOLICITUD PARA ESTUDIO HISTOPATOLÓGICO DE PIEZA QUIRÚRGICA

- Datos de identificación y contacto del paciente, como del médico tratante:

Paciente

- Nombre y apellido

- Número de cédula de identidad
- Edad y fecha de nacimiento
- Números telefónicos
- Dirección de correo electrónico

Médico tratante

- Nombre y apellido
- Número telefónico
- Dirección de correo electrónico
- Datos necesarios para manejo del espécimen quirúrgico:
 - Tipo de intervención.
 - Material remitido.
 - Diagnóstico.
 - Lateralidad y localización de la lesión.
 - Referencias quirúrgicas.
 - Antecedentes pertinentes.
 - Tratamientos recibidos.
 - Especificación de marcajes presentes en la pieza quirúrgica.

REPORTE ANATOMOPATOLÓGICO Informe histopatológico

Debe contener:

1. La descripción macroscópica del espécimen quirúrgico. Reportar la presencia de marcas como el arpón (aguja de Kopans), semillas radioactivas, carbón, clips metálicos.
2. El resultado de la consulta intraoperatoria debe incluirse en el informe histopatológico.
3. El diagnóstico con la terminología sugerida: carcinoma ductal *in situ*, seguido de su clasificación por grado (alto, intermedio o bajo), según las recomendaciones de la última edición de la OMS ⁽¹⁾.
4. Patrón arquitectural, presencia de necrosis si la hay y el grado nuclear.
5. El tamaño de la neoplasia en toda pieza de resección quirúrgica, para lo cual se recomienda: utilizar herramientas sugeridas en el apartado de manejo de pieza quirúrgica, hacer correlación con la imagen de la lesión

previa a la cirugía e incluir en la medida la cancerización de lobulillos por considerarse extensión de la neoplasia.

6. La relación de la neoplasia con las microcalcificaciones.
7. La asociación con enfermedad de Paget del pezón (de haberla).
8. El estado de los márgenes: para lo cual se recomienda apoyarse en las recomendaciones acotadas en el apartado de consulta intraoperatoria y manejo de pieza quirúrgica. De ser márgenes negativos, se debe reportar: la medida del margen más cercano. De tener algún borde de resección positivo: especificar el o los bordes de resección comprometidos y si el compromiso es focal, parcial o extenso.
9. Si se trata de un informe por muestra de BAG: se recomienda reportar adicionalmente el tamaño mayor de la lesión medida en los cilindros de tejido (medido en la lámina histológica) y el porcentaje de lesión observado en la muestra, con la finalidad de ofrecer una aproximación de la representatividad de la muestra respecto a la lesión imagenológica, así como la posibilidad de considerar la muestra elegible para estudios adicionales complementarios como inmunohistoquímica y/o estudios genéticos.
10. Las limitaciones que impidieron lograr el reporte de los puntos antes sugeridos si los hubiere.

RESPECTO A LA NL/CLIS

Considerando que:

- Se le reconoce la ausencia de patrones mamográficos específicos.
- Resulta conflictiva en la literatura su biología en las variantes morfológicas que se le describen y por tanto, su significancia clínica, principalmente en lo que respecta a la indicación clínico/terapéutica en el escenario del diagnóstico de esta identidad como un hallazgo en una BAG.

1.

- De acuerdo con la última edición de la clasificación TNM y la AJCC el CLIS ya no es estadiado como Tis. El CLIS pleomórfico ya no está incluido en la clasificación pTis^(35,36).
- El término “carcinoma” puede tener implicaciones psicológicas en la paciente.

Se sugiere:

El uso del término “**Neoplasia Lobulillar**”, seguido del patrón histológico según es recomendado por la última edición de la OMS⁽¹⁾ y colocándose entre paréntesis el nombre tradicional con la finalidad de ir introduciendo el término de “neoplasia” en esta entidad y no causar confusión entre los especialistas que reciben el informe anatomopatológico. Ejemplo:

- Neoplasia lobulillar clásica (carcinoma lobulillar “*in situ*” clásico).
- Neoplasia lobulillar pleomórfica (carcinoma lobulillar “*in situ*” pleomórfico).
- Neoplasia lobulillar florida (carcinoma lobulillar “*in situ*” florido).

INFORME CITOLÓGICO

1. No recomendamos usar los términos CDIS, NL/CLIS en este tipo de informe. Se sugiere hacer descripción de los hallazgos y valerse de notas pertinentes en el informe que sirvan de orientación clínica.
2. No recomendamos usar la técnica de Punción Aspiración con Aguja Fina (PAAF) en el estudio de lesiones imagenológicas cuyo hallazgo sea microcalcificaciones, distorsión de patrón o asimetría de densidad.

REFERENCIAS

1. WHO classification of tumours. Breast tumours. 5ª edición, EE.UU: IARC; 2019.
2. Acosta-Freites V, Contreras A, Ravelo R, Marín CE, Pérez-Fuentes J, Longobardi I, et al. Carcinoma ductal *in situ* de la mama. Primeros 100 casos CECLINES. Rev Venez Oncol. 2010;22(2):88-93.
3. Acosta-Marín V, Acosta-Freites V, Ramírez AK, Pérez-

- Fuentes J, Marín C, Contreras R, et al. Utilidad del estudio del ganglio centinela en carcinoma ductal *in situ* diagnosticado mediante biopsia con sistema de corte por vacío. *Rev Senol Patol Mamar*. 2017;30(1):15-20.
4. Allison KH, Hammond EH, Dowsett M, McKernin SE, Carey LA, Fitzgibbons PL, et al. Estrogen and Progesterone Receptor Testing in Breast Cancer: ASCO/CAP Guideline Update. *J Clin Oncol*. 2020;38(12):1346-1366.
 5. Pérez-Fuentes JA, Marín CE, Ramírez AK, Acosta-Freites V, Acosta-Marín V, Ruíz AC, et al. Papillary breast lesions diagnosed by percutaneous needle biopsy: Management approach. *Ecancermedicallscience*. doi10.3332/ecancer.2019.902. eCollection 2019.
 6. Masood S. Is it ductal carcinoma *in situ* with microinvasion or “Ductogenesis”? The role of myoepithelial cell markers. *Breast J*. 2020;26(6):1138-1147.
 7. Lee AH. Use of immunohistochemistry in the diagnosis of problematic breast lesions. *J Clin Pathol*. 2013;66(6):471-477.
 8. Bonacho T, Rodrigues F, Liberal J. Immunohistochemistry for diagnosis and prognosis of breast cancer: A review. *Biotech Histochem*. 2020;95(2):71-91.
 9. Wen HY, Brogi E. Lobular carcinoma *in situ*. *Surg Pathol Clin*. 2018;11(1):123-145.
 10. Villanueva H, Grimm S, Dhamne S, Rajapakshe K, Visbal A, Davis CM, et al. The emerging roles of steroid hormone receptors in ductal carcinoma *in situ* (DCIS) of the breast. *J Mammary Gland Biol Neoplasia*. 2018;23(4):237-248.
 11. Miligy IM, Toss MS, Gorringer KL, Lee AHS, Ellis IO, Green AR, et al. The clinical and biological significance of HER2 over-expression in breast ductal carcinoma *in situ*: A large study from a single institution. *Br J Cancer*. 2019;120(11):1075-1082.
 12. O’Keefe TJ, Blair SL, Hosseini A, Harismendy O, Wallace AM. HER2-Overexpressing ductal carcinoma *in situ* associated with increased risk of ipsilateral invasive recurrence, receptor discordance with recurrence. *Cancer Prev Res (Phila)*. 2020;13(9):761-772.
 13. Lewis GD, Haque W, Farach A, Hatch SS, Butler EB, Niravath PA, et al. The impact of HER2-directed targeted therapy on HER2-positive DCIS of the breast. *Rep Pract Oncol Radiother*. 2021;26(2):179-187.
 14. Thorat MA, Levey PM, Jones JL, Pinder SE, Bundred NJ, Fentiman IS, et al. Prognostic and Predictive value of HER2 expression in ductal carcinoma *in situ*: Results from the UK/ANZ DCIS randomized trial. *Clin Cancer Res*. 2021. doi: 10.1158/1078-0432.CCR-21-1239
 15. Sanati S. Morphologic and molecular features of breast ductal carcinoma *in situ*. *Am J Pathol*. 2019;189(5):946-955.
 16. Ubago JM, Blanco LZ, Shen T, Siziopikou KP. The PD-1/PD-L1 Axis in HER2+ Ductal Carcinoma *In Situ* (DCIS) of the breast. *Am J Clin Pathol*. 2019;152(2):169-176.
 17. Lee CM, Chung IY, Park Y, Yun KW, Jo HG, Park HJ, et al. The impact of androgen receptor and histone deacetylase 1 expression on the prognosis of ductal carcinoma *in situ*. *J Breast Cancer*. 2020;23(6):610-621.
 18. Rakovitch E, Parpia S, Koch A, Grimard L, Soliman H, Stevens C, et al. DUCHESS: An evaluation of the ductal carcinoma *in situ* score for decisions on radiotherapy in patients with low/intermediate-risk DCIS. *Breast Cancer Res Treat*. 2021;188(1):133-139.
 19. Manders JB, Kuerer HM, Smith BD, McCluskey C, Farrar WB, Frazier TG, et al. Study investigators and study participants. Clinical Utility of the 12-Gene DCIS Score Assay: Impact on Radiotherapy recommendations for patients with ductal carcinoma *in situ*. *Ann Surg Oncol*. 2017;24(3):660-668.
 20. Burstein HJ, Curigliano G, Thürlimann B, Weber WP, Poortmans P, Regan MM, et al. Customizing local and systemic therapies for women with early breast cancer: The St Gallen International Consensus Guidelines for treatment of early breast cancer 2021. *Ann Oncol*. 2021;32:1216-1235.
 21. Vicini FA, Shaitelman S, Wilkinson JB, Shah C, Ye H, Kestin LL, et al. Long-term impact of young age at diagnosis on treatment outcome and patterns of failure in patients with ductal carcinoma *in situ* treated with breast-conserving therapy. *Breast J*. 2013;19(4):365-373.
 22. Wilkinson JB, Vicini FA, Shah C, Shaitelman S, Jawad MS, Ye H, et al. Twenty-year outcomes after breast-conserving surgery and definitive radiotherapy for mammographically detected ductal carcinoma *in situ*. *Ann Surg Oncol*. 2012;19(12):3785-3791.
 23. Rodrigues N, Carter D, Dillon D, Parisot N, Choi DH, Haffty BC. Correlation of clinical and pathologic features with outcome in patients with ductal carcinoma *in situ* of the breast treated with breast-conserving surgery and radiotherapy. *Int J Radiat Oncol Biol*

- Phys. 2002;54(5):1331-1335.
24. Eusebi V, Feudale E, Foschini MP, Micheli A, Conti A, Riva C, et al. Long-term follow-up of *in situ* carcinoma of the breast. *Semin Diagn Pathol*. 1994;11(3):223-235.
 25. Donker M, Litiere S, Werutsky G, Julien JP, Fentiman IS, Agresti R, et al. Breast-conserving treatment with or without radiotherapy in ductal carcinoma *in situ*: 15-year recurrence rates and outcome after a recurrence, from the EORTC 10853 randomized phase III trial. *J Clin Oncol*. 2013;31(32):4054-4059.
 26. Smith GL, Smith BD, Haffty BG. Rationalization and regionalization of treatment for ductal carcinoma *in situ* of the breast. *Int J Radiat Oncol Biol Phys*. 2006;65(5):1397-1403.
 27. Hughes LL, Wang M, Page DL, Gray R, Solin LJ, Davidson NE, et al. Local excision alone without irradiation for ductal carcinoma *in situ* of the breast: A trial of the Eastern Cooperative Oncology Group. *J Clin Oncol*. 2009;27(32):5319-5324.
 28. Motwani SB, Goyal S, Moran MS, Chhabra A, Haffty BG. Ductal carcinoma *in situ* treated with breast-conserving surgery and radiotherapy: A comparison with ECOG study 5194. *Cancer*. 2011;117(6):1156-1162.
 29. Wang SY, Chu H, Shamliyan T, Jalal H, Kuntz KM, Kane RL, et al. Network meta-analysis of margin threshold for women with ductal carcinoma *in situ*. *J Natl Cancer Inst*. 2012;104(7):507-516.
 30. Dunne C, Burke JP, Morrow M, Kell MR. Effect of margin status on local recurrence after breast conservation and radiation therapy for ductal carcinoma *in situ*. *J Clin Oncol*. 2009;27(10):1615-1620.
 31. Early Breast Cancer Trialists' Collaborative Group, Correa C, McGale P, Taylor C, Wang Y, Clarke M, et al. Overview of the randomized trials of radiotherapy in ductal carcinoma *in situ* of the breast. *J Natl Cancer Inst Monogr*. 2010;2010(41):162-177.
 32. Wapnir IL, Dignam JJ, Fisher B, Mamounas EP, Anderson SJ, Julian TB, et al. Long-term outcomes of invasive ipsilateral breast tumor recurrences after lumpectomy in NSABP B-17 and B-24 randomized clinical trials for DCIS. *J Natl Cancer Inst*. 2011;103(6):478-488.
 33. Omlin A, Amichetti M, Azria D, Cole BF, Fournier P, Poortmans P, et al. Boost radiotherapy in young women with ductal carcinoma *in situ*: A multicentre, retrospective study of the Rare Cancer Network. *Lancet Oncol*. 2006;7(8):652-656.
 34. Kuerer HM, Smith BD, Chavez-MacGregor M, Albarracin C, Barcenas CH, Santiago L, et al. DCIS margins and breast conservation: MD Anderson Cancer Center Multidisciplinary Practice Guidelines and Outcomes. *J Cancer*. 2017; 8(14):2653-2662.
 35. Brierly JD, Gospodarowicz MK, Wittekind C. TMN classification of malignant tumors. 8ª edición. Oxford (UK): Wiley Blackwell; 2017.
 36. Amin MB, Edge S, Greene F, Byrd DR, Brookland RK, Washington MK, et al. AJCC cancer staging manual. 8ª edición. New York (NY): Springer; 2017.
 37. Fitzgibbons PL, Bose S, Chen YY, Connolly JL, de Baca ME, Edgerton M, et al. Protocol for the examination of specimens from patients with ductal carcinoma *in situ* (DCIS) of the Breast. College of American Pathologists (CAP). 2018. [Internet]. Disponible en: URL: <https://documents.cap.org/protocols/cp-breast-dcis-resection-19-4301.pdf>. Consultado 18-08-21.
 38. Wolff AC, Hammond EH, Allison KH, Harvey BE, Mangu PB, Bartlett JM, et al. American Society of Clinical Oncology/College of American Pathologists. Human Epidermal Growth Factor Receptor 2 Testing in Breast Cancer: American Society of Clinical Oncology/College of American Pathologists Clinical Practice Guideline Focused Update. *J Clin Oncol*. 2018;36(20):2105-2122.
 39. Wolff AC, Hammond EH, Hicks DG, Dowsett M, McShane LM, Allison KH, et al. American Society of Clinical Oncology/College of American Pathologists Clinical Practice Guideline Update Recommendations for Human Epidermal Growth Factor Receptor 2 Testing in Breast Cancer. *J Clin Oncol*. 2013;31:3997-4014.
 40. Engel KB, Moore HM. Effects of pre-analytical variables on the detection of proteins by immunohistochemistry in formalin-fixed, paraffin-embedded tissue. *Arch Pathol Lab Med*. 2011;135:537-543.

GRUPOS DE RIESGOS, DEFINICIÓN. FACTORES DE RIESGO Y PRONÓSTICO EN CARCINOMA DUCTAL *IN SITU*

INTRODUCCIÓN

El objetivo del tratamiento en CDIS es evitar la progresión a cáncer de mama infiltrante; el acercamiento terapéutico incluye la cirugía, la radioterapia y la hormonoterapia adyuvante. No existe actualmente un modelo que nos permita predecir la evolución de las pacientes, sin embargo, algunos parámetros permiten conocer el grado de riesgo: alto o bajo. Así, podemos diseñar en equipo una estrategia conservadora para el bajo grado, como la vigilancia activa y evitaríamos tratar, con todas las consecuencias adversas, a pacientes que no lo ameriten. En cuanto a las de alto riesgo el plan de tratamiento puede suprimir o minimizar ese 40 % de pacientes que evolucionan a cáncer invasivo si no indicamos el tratamiento adecuado.

DEFINICIÓN

Para definir grupos de riesgo, es prioritario que el informe anatomopatológico incluya el tamaño de la lesión, grado de diferenciación, presencia o no de necrosis y medidas de los márgenes. Otros aspectos pertinentes son la edad y la historia personal/familiar.

Los criterios histopatológicos para considerar riesgo bajo/intermedio de recaída son: tamaño tumoral <2,5 cm con margen negativo >2 mm y para los tumores de alto grado >1 cm con margen

negativo >3 mm. Varios estudios sugieren que estos criterios podrían definir un grupo de pacientes con mastectomía preservadora, para quienes la radioterapia (RT) podría omitirse por el riesgo bajo de recurrencia.

El estudio *Eastern Cooperative Oncology Group* (E5194) evaluó mujeres con CDIS de grado bajo e intermedio vs., grado, quienes posterior a cirugía, bien tumorectomía o mastectomía parcial (MP), no recibieron RT ⁽¹⁾. El tamaño tumoral fue <2,5 cm en CDIS de grado bajo a intermedio o <1,0 cm de CDIS de grado alto. Los márgenes eran ≥ 3 mm y se les realizó una mamografía tras escisión que descartaría persistencia de enfermedad. Las pacientes podían recibir o no tamoxifeno posteriormente. Con una mediana de seguimiento de 6,7 años, la tasa de recurrencia local (TRL) a los 5 años para CDIS de grado bajo o intermedio (n = 565) fue del 6,1 % vs. 15,3 % para las pacientes de grado alto, y en el seguimiento a los 12 años, fue de 14,4 % y 24,6 %, para el grupo de grado bajo o intermedio vs., el grupo de grado alto respectivamente. Sin embargo, una TRL cercana al 15 % (tamaño tumoral medio fue de 6 mm) no justifica la omisión de la RT pos MP.

El estudio *Radiation Therapy Oncology Group* 9804 ⁽²⁾, también investigó la omisión de RT en pacientes con CDIS de riesgo bajo y evaluó los resultados de la omisión de RT posterior a

MP en el contexto de CDIS de bajo grado bajo o intermedio, tumor <2,5 cm (media de 5 mm) con márgenes negativos ≥ 3 mm). También se observó disminución en la TRL a favor de la RT que se mantuvo en el tiempo; con un seguimiento de 12 años fue de 2,8 vs. 11,4 %, sin diferencias en supervivencia libre de enfermedad (SLE) ni en supervivencia global (SG) ⁽³⁾.

Aún no está definido cuáles personas pueden tratarse de forma segura con cirugía sola utilizando datos histopatológicos, así que es importante que cada paciente pueda entender y valorar su riesgo de recurrencia (CDIS e invasivo) para decidir o no el uso de RT independientemente de sus factores de riesgo.

PRUEBAS DE TAMIZAJE DE RIEGO

Entre las pruebas que se han desarrollado para identificar pacientes de riesgo bajo, está el análisis de expresión genética, como la puntuación de recurrencia de Oncotype DX CDIS, diseñada para determinar en cuáles pacientes, pos MP, podría omitirse la RT por considerarse de riesgo bajo para recaída local ipsilateral (CDIS o invasivo) ^(4,5). Las pacientes con una puntuación de recurrencia de riesgo alto tuvieron mayor TRL y mayor beneficio al complementar con RT (TRL 33 % vs. 20 %); en el grupo de riesgo bajo, la TRL fue de 16 % vs. 9 % respectivamente. Aunque el riesgo de recurrencia ipsilateral en las del grupo de riesgo bajo que no se sometieron a RT fue menor, sigue siendo mayor que la tasa esperada de enfermedad mamaria contralateral; por lo tanto, se requiere una mayor validación de estos resultados antes de que el ensayo multigénico sea un estándar de la práctica clínica. Se sugiere considerar factores pronósticos conocidos (como el tamaño del tumor, grado y ancho de márgenes) previa solicitud de este estudio.

OBJETIVOS DEL TRATAMIENTO DEL CDIS

Fundamentalmente, son:

- a. Evitar la recurrencia ipsilateral invasiva y
- b. Prevenir la muerte por cáncer de mama.

En la actualidad el riesgo absoluto de muerte por cáncer de mama en mujeres con CDIS, es más alto que el de la población general, por lo que es imperativo seguir evaluando y actualizando protocolos de tratamiento. En un análisis de más de 100 000 pacientes con CDIS, la mortalidad por cáncer de mama a 20 años fue del 3,3 % ⁽⁶⁾. El riesgo de recurrencia invasiva ipsilateral a los 20 años fue del 5,9 % y el riesgo de recurrencia invasiva contralateral fue del 6,2 %. Los hallazgos relevantes de este estudio fueron:

1. La positividad del receptor de estrógeno se asoció a un menor riesgo de muerte (HR 0,53).
2. La edad temprana en el momento del diagnóstico (menores de 35 años), lesiones de grado alto y raza negra, fueron factores asociados a mayor riesgo de muerte.

Recientemente se publicó un estudio canadiense que utilizó los datos del registro de Vigilancia, Epidemiología y Resultados Finales (*SEER* por sus siglas en inglés), para estimar el riesgo de morir por cáncer de mama después del diagnóstico de CDIS, comparándolo con el riesgo de una mujer en la población general sin ese antecedente ⁽⁷⁾. Con un seguimiento medio de 9,2 años, se evaluaron 144 524 mujeres con CDIS primario entre 1995 y 2014, de las cuales, 1 540 murieron de cáncer de mama (riesgo a 20 años del 3,3 %); según la incidencia nacional y la tasa de letalidad, el número esperado de muertes por cáncer de mama en pacientes sin el antecedente fue de 458. La edad media en el momento del diagnóstico fue de 57,4 años; se reportaron 4 502 (3,1 %) eventos de recidiva invasiva ipsilateral (riesgo a 20 años del 13,9 %) y 5 527 (3,8 %) diagnósticos de cáncer de mama invasivo contralateral (riesgo a 20 años del 11,3 %). Los autores estimaron que el riesgo relativo de morir de cáncer de mama en el período de 20 años después de un diagnóstico de CDIS

era aproximadamente 3 veces mayor que el de una mujer de la misma edad que no tenía cáncer de mama. En mujeres menores de 40 años y de raza negra, la tasa de mortalidad se acercó al 10 %, por lo que los autores concluyen que se podrían identificar pacientes de alto riesgo de muerte por cáncer de mama y evaluar otras terapias sistémicas posteriores al tratamiento local para disminuir este riesgo. Se siguen comparando muestras patológicas, expresión molecular y otros criterios demográficos para establecer nuevos factores pronósticos.

La necesidad de diferenciar y reevaluar factores de riesgo de recaída y muerte por cáncer de mama, posterior a un diagnóstico de CDIS, también evitará tratamientos que generen mayores daños físicos y emocionales y atención médica innecesaria para pacientes de riesgo bajo. Se han descrito complicaciones quirúrgicas a corto y largo plazo, incluida la estética, infección, pérdida del implante, y el riesgo de dolor persistente en el sitio quirúrgico ⁽⁸⁾, así como complicaciones por la RT (toxicidad cardíaca, pulmonar, neoplasias malignas secundarias).

FUTURO

En la actualidad hay tres estudios clínicos en desarrollo, *LORIS* (Reino Unido, NCT02766881), *COMET* (EE.UU NCT02926911) y *LORD* (Países Bajos, NCT02492607) que aleatorizan pacientes con CDIS de riesgo bajo (grado I y II) entre vigilancia activa y tratamiento estándar (cirugía +/- RT). El objetivo primario es evaluar si la vigilancia activa no es inferior a la cirugía en términos de supervivencia libre de cáncer de mama invasivo ipsilateral (*LORIS*), a los 2 años (*COMET*) y a los 10 años (*LORD*). Los resultados se basan en la aparición de enfermedad invasiva durante el seguimiento, siendo esencial excluir un componente invasivo en el momento del diagnóstico de CDIS (se ha reportado hasta un 26 % de omisión de enfermedad invasiva al diagnosticar CDIS por biopsia) ^(9,10).

REFERENCIAS

1. Hughes LL, Wang M, Page DL, Gray R, Solin LJ, Davidson NE, et al. Local excision alone without irradiation for ductal carcinoma *in situ* of the breast: A trial of the Eastern Cooperative Oncology Group. *J Clin Oncol*. 2009;27(32):5319.
2. McCormick B, Winter K, Hudis C, Kuerer HM, Rakovitch E, Smith BL, et al. J RTOG 9804: A prospective randomized trial for good-risk ductal carcinoma *in situ* comparing radiotherapy with observation. *J Clin Oncol*. 2015;33(7):709-715.
3. McCormick B, Winter K, Woodward W, Kuerer H, Sneige N, Rakovitch E, et al. Randomized phase III trial evaluating radiation following surgical excision for "good risk" DCIS: 12-Year report from NRG/RTOG 9804. *J Clin Oncol*. 2018;102(5):106.
4. Solin LJ, Gray R, Baehner FL, Butler SM, Hughes LL, Yoshizawa C, et al. A multigene expression assay to predict local recurrence risk for ductal carcinoma *in situ* of the breast. *J Natl Cancer Inst*. 2013;105(10):701-710.
5. Rakovitch E, Nofech-Mozes S, Hanna W, Sutradhar R, Baehner FL, Miller DP, et al. Multigene expression assay and benefit of radiotherapy after breast conservation in ductal carcinoma *in situ*. *J Natl Cancer Inst*. 2017;109(4):djw256.
6. Narod SA, Iqbal J, Giannakeas V, Sopik V, Sun P. Breast cancer mortality after a diagnosis of ductal carcinoma *in situ*. *JAMA Oncol*. 2015;1(7):888-896.
7. Giannakeas V, Sopik V, Narod SA. Association of a diagnosis of ductal carcinoma *in situ* with death from breast cancer. *JAMA Netw Open*. 2020;3(9):e2017124.
8. Bruce J, Thornton AJ, Scott NW, S Marfizo, R Powell, M Johnston, et al. Chronic preoperative pain and psychological robustness predict acute postoperative pain outcomes after surgery for breast cancer. *Br J Cancer*. 2012;107:937-946
9. Seijen M, Lips EH, Thompson AM, Nik-Zainal S, Futreal A, Hwang ES, et al. Ductal carcinoma *in situ*: To treat or not to treat, that is the question. *Br J Cancer*. 2019;121(4):285-292.
10. Brennan ME, Turner RM, Ciatto S, Marinovich ML, French JR, Macaskill P, et al. Ductal carcinoma *in situ* at core-needle biopsy: Meta-analysis of underestimation and predictors of invasive breast cancer. *Radiology*. 2011;260:119-128.

TRATAMIENTO QUIRÚRGICO E INDICACIONES

El tratamiento estándar del CDIS es principalmente quirúrgico y se centra en la extirpación completa de la enfermedad de la mama con el objetivo de prevenir la recaída local, en particular la recurrencia invasiva. Las opciones de tratamiento incluyen cirugía conservadora (CC) con o sin radioterapia (RT) adyuvante y/o terapia endocrina o mastectomía total (MT).

La elección del tratamiento se debe basar en criterios:

- a. Clínicos como: tamaño y localización de la lesión, relación entre el tamaño de la lesión y el volumen mamario y
- b. Mamográficos tales como la extensión de las microcalcificaciones; correlación entre la pieza quirúrgica, la radiografía de la pieza quirúrgica y la mamografía (en caso de microcalcificaciones) que determinan la factibilidad de conservar la mama o la necesidad de realizar una mastectomía ^(1,2).

5.1 CC

Es una de las opciones de tratamiento del CDIS. Después de la publicación de los diferentes ensayos aleatorios que evidenciaron una supervivencia similar entre las pacientes a quienes se le realizaba MT y CC en mujeres con diagnóstico de carcinoma ductal infiltrante (CDI) ⁽³⁻⁵⁾, se comenzaron a extrapolar estos resultados y la CC emerge como una de las

opciones terapéuticas, debiéndose practicar con los mismos criterios que para un CDI:

1. La relación tamaño tumor y volumen mamario que garanticen márgenes seguros y buen resultado estético.
2. Lesión limitada a un cuadrante (no multicentricidad).
3. Deseo de la paciente.
4. Sin contraindicación para recibir tratamiento con RT ^(6,7).

Comentarios:

- a. En caso de CDIS multifocal se podrá preservar la mama si se cumplen los criterios antes mencionados.
- b. Se contraindica en forma absoluta conservar la glándula mamaria, en los casos que exista multicentricidad.
- c. Contraindicación relativa en los pacientes que pudiéndose realizar CC, la paciente tenga antecedente de RT previa al tórax, o antecedente de enfermedades activas del colágeno.

5.1.1 LESIONES NO PALPABLES (LNP) (TÉCNICA)

1. La mayoría de los CDIS se presentan como LNP siendo las microcalcificaciones, su representación más frecuente. Una vez establecido el diagnóstico, la decisión de la CC estará dada de acuerdo con el tamaño,

extensión y ubicación de la lesión. Tratándose de una LNP y microcalcificaciones, la misma deberá ser marcada por el médico imagenólogo. En el procedimiento de marcación, se sugiere con arpón o aguja de Kopans, en el caso de las microcalcificaciones con estereotaxia, proyectadas en la gradilla. Se deben realizar dos proyecciones para observar la colocación del arpón o arpones según sea el caso (sobre todo lesiones de gran tamaño). Con la técnica del arpón (agujas de Kopans) se deberá usar el número suficiente de agujas que garantice abarcar la extensión de la lesión. El objetivo de esta marcación es, por una parte, ofrecer al cirujano la ubicación de la lesión y, por la otra, la información para elegir la mejor vía de abordaje y garantizar la extracción completa. El patólogo deberá evaluar los márgenes idealmente con la asistencia de las imágenes tal y como se ha recomendado en apartados previos. De ser los márgenes adecuados, se dará por finalizada la resección de la lesión. Es imprescindible el manejo multidisciplinario.

2. En el caso de LNP tipo nódulo utilizar la ecografía mamaria para localizar las lesiones y colocación de arpón o aguja de Kopans.
3. Se pueden realizar marcaciones preoperatorias empleando carbón vegetal o semillas radiactivas (técnica de ROLL) si está disponible o es factible en el centro de trabajo.

5.1.2 LESIONES PALPABLES

Se procederá a realizar CC con consulta intraoperatoria o preoperatoria de márgenes en los casos en los cuales la relación del tamaño del tumor y de la mama lo permitan; si no se cumplen los criterios para conservar la mama o no es el deseo de la paciente estará indicada la MT.

En todo procedimiento conservador se debe colocar clip metálico en el lecho tumoral para control y futuro tratamiento de RT ⁽⁷⁾.

5.1.3 MANEJO DEL ESPÉCIMEN QUIRÚRGICO

Antes de desprender la pieza quirúrgica de su lecho, el cirujano debe referirla para poder ser enviada al servicio de anatomía patológica usando idealmente 3 referencias con sedas o 2 referencias con sedas y la piel si es el caso. Es muy importante en el caso de piezas quirúrgicas por microcalcificaciones que se realice radiología del espécimen quirúrgico para constatar su presencia y la necesidad o no de ampliar márgenes por hallazgos radiológicos ⁽⁷⁾.

Para guiar RT y eventuales procedimientos que puedan ser necesarios posteriormente, se colocan marcas metálicas en el lecho operatorio (en caso de CC).

Márgenes: La evaluación de los márgenes quirúrgicos requiere especial cuidado, teniendo en cuenta las características del patrón de crecimiento de esta lesión, el cual no es homogéneo y depende de la variedad histológica.

El crecimiento puede ser continuo o intermitente, en parches dejando espacios libres de lesión, dentro de los ductos ⁽⁸⁾. De tal forma, que es imprescindible que la lesión imagenológica esté completa en la pieza quirúrgica, sin que la imagen toque el borde de resección. Sin olvidar que pueden existir dificultades técnicas en la valoración histológica y radiológica del espesor del margen quirúrgico. Por lo que se hace indispensable la comunicación entre cirujano, radiólogo y patólogo (equipo multidisciplinario).

En el año 2016 las sociedades americanas de cirujanos oncólogos, radioterapia oncológica y oncología clínica establecieron el consenso sobre el estado de los márgenes, recomendando la adopción de más de 2 mm como definición ^(8,9).

Se consideran márgenes negativos entre >2 mm a 10 mm, recomendándose un margen superior de 10 mm, en caso de obtener un margen de 1 mm se debe realizar ampliación de márgenes, además de considerar los otros factores histológicos ^(2,7). Debe solicitarse la consulta

intraoperatoria al patólogo para la evaluación de los márgenes del espécimen quirúrgico.

5.2 MASTECTOMÍA TOTAL

La mastectomía se indica para enfermedad extensa o multicéntrica o que la paciente no cumpla con los criterios de CC tales como: microcalcificaciones cuya extensión no permitan realizar la CC, márgenes comprometidos después de la ampliación, contraindicación para recibir RT externa, recaída después de una CC que recibió RT, multifocalidad que no permita conservar la mama.

5.3 RECONSTRUCCIÓN MAMARIA

Se recomienda reconstrucción mamaria inmediata o diferida después de una mastectomía total si la paciente así lo desea. En la actualidad la reconstrucción inmediata forma parte integral de tratamiento multidisciplinario. La paciente debe ser informada de todas las opciones terapéuticas actuales, sus ventajas, desventajas para que pueda decidir según sea su caso.

El objetivo principal es la restauración morfológica lo más similar posible a una mama natural con el menor sacrificio anatómico y funcional para la mujer y con el resultado cosmético adecuado lo más duradero posible⁽¹⁰⁾.

5.4 TÉCNICAS ONCOPLÁSTICAS

Existe poca información en la literatura sobre cirugía oncoplástica en el CDIS. Hasta ahora no se ha realizado ningún estudio de casos y controles y se ha publicado poco sobre el tema⁽¹¹⁾. Las consideraciones reconstructivas estarán determinadas por el tamaño y localización del tumor, relación de volumen tumoral con el tamaño de la mama, la presencia de focos múltiples de tumor y pacientes de alto riesgo⁽⁶⁾.

Los detractores de la CC critican los resultados cosméticos presentes en algunas ocasiones, una planificación cuidadosa y la realización de técnicas oncoplásticas asociadas, han mejorado

los resultados cosméticos, del tratamiento conservador. La indicación de CC se ha ampliado por cirugía oncoplástica ya que combina la terapia de conservación de la mama con la reconstrucción inmediata de grandes defectos de resección. Previene las deformidades mamarias, mejorando los resultados estéticos incluso en caso de grandes cuadrantectomías⁽¹¹⁾.

La mayor serie publicada hasta al momento sobre cirugía oncoplástica en pacientes con diagnóstico de CDIS corresponde a van la Parra y col.⁽¹²⁾ mostraron que en pacientes con lesiones menores de 30 mm no hubo márgenes positivos, en aquellas con lesiones de 30 mm-50 mm la tasa de márgenes positivos fue del 6,7 % y cuando las lesiones fueron mayores de 50 mm esta ascendía a 64,3 %. En el mismo estudio se obtuvo una tasa de recaídas local a los 5 años del 5,5 %, con una tasa de márgenes positivos del 14 % y una tasa de preservación de la mama en el 89,7 % de las pacientes.

Existen múltiples técnicas que van desde procedimientos sencillos con colgajos locales dermoglandulares a colgajos más complejos o patrones de reducción o rotación que permite conseguir resecciones oncológicas amplias favoreciendo los resultados cosméticos y permitiendo realizar CC en pacientes que de entrada no serían candidatas a una CC⁽¹³⁾. Nuevamente reiteramos la importancia del equipo multidisciplinario (incluido el cirujano plástico reconstructor) y de la planificación previa de la cirugía.

5.5 MASTECTOMÍA PRESERVADORA DE PIEL (MPP)

La conservación de la piel debe ser utilizada en forma rutinaria. La MPP es una técnica segura en pacientes con cáncer de mama y los riesgos de recaída no son mayores que cuando se realiza una mastectomía total.

5.6 MASTECTOMÍA PRESERVADORA DEL COMPLEJO AREOLA-PEZÓN (MPCAP)

La conservación del complejo areola-pezón podría realizarse en casos seleccionados, siendo más frecuente la conservación de la areola, teniendo respaldo de patología intraoperatoria (en la zona retro-areolar), sobre todo en los casos de conservación del pezón, para obtener los márgenes de seguridad apropiados ⁽⁶⁾. La MPCAP no está contraindicada en el CDIS, como siempre puede realizarse en casos seleccionados con las mismas indicaciones que para un CDI.

5.7 MASTECTOMÍA REDUCTORA DE RIESGO (MRR)

Dos metanálisis muestran que la mastectomía bilateral profiláctica reduce el riesgo de cáncer de mama ^(14,15). Los estudios retrospectivos y los pequeños estudios prospectivos apoyan la conclusión de que la MRR proporciona un alto grado de protección contra el cáncer de mama en mujeres portadoras de una variante patógena de BRCA1/2 ⁽¹⁶⁻¹⁸⁾.

En pacientes que tienen historia personal de CDI o carcinoma ductal *in situ*, las guías internacionales son claras cuando establecen que la paciente debe ser referida a asesoría genética o una consulta de estimación de riesgo y una de las razones es que al estimar la probabilidad que una persona sea portadora de una mutación genética se traduce en uno de los objetivos principales para el tratamiento preventivo.

El CDIS no constituye una indicación de cirugía reductora de riesgo contralateral. En el CDIS si no es portadora de mutación genética no hay indicación de cirugía de reducción de riesgo contralateral. La consulta de asesoría genética se indicará en base a los criterios o perfil del paciente ya establecidos en las guías internacionales.

5.8 EVALUACIÓN DE LA AXILA: LINFADENECTOMÍA SELECTIVA DEL GANGLIO CENTINELA. INDICACIONES. RECOMENDACIONES DE LA TÉCNICA

Por definición un CDIS es una neoplasia maligna no invasiva de la mama por lo que no hay indicación de realizar el procedimiento de linfadenectomía selectiva del ganglio centinela (GC) y menos la disección axilar.

Solo está indicado realizar linfadenectomía selectiva del GC cuando se realice la mastectomía total:

1. En primer lugar, porque las pacientes que se planifican para este tipo de procedimiento son mujeres que no cumplen con los criterios para CC ^(19,20).
2. Una vez realizada la cirugía (MT) no sería factible realizar un GC por la ausencia de la glándula mamaria.

En estos casos en los cuales se conserva la mama reiteramos no hay indicación de evaluar la axila homolateral de forma rutinaria ^(7,17,21), en casos de preservar la mama, se debe esperar el resultado definitivo para decidir la conducta en la axila. Sin embargo, está descrito que pacientes con CDIS de alto riesgo que cumplen los criterios para a ser sometidas a CC, se sugiere conversar con la paciente, individualizar el caso, evaluar los estudios por imágenes, los procedimientos percutáneos realizados (extensión, tamaño, tipo de biopsia percutánea) y esperar resultado definitivo de la anatomía patológica para realizar cualquier procedimiento en la axila.

Comentario: en el contexto de un ganglio centinela positivo (macrometástasis) en una paciente sometida a MT, debe considerarse que no se trataba CDIS sino de un cáncer de mama infiltrante con ganglio centinela positivo, la mayoría de los cirujanos (93 %) del consenso sugieren realizar la disección axilar previa conversación con la paciente y establecer el tratamiento según el protocolo de cáncer invasor.

5.10. OMISIÓN DE LA CIRUGÍA-OBSERVACIÓN DEL CDIS

El tratamiento estándar de CDIS es principalmente quirúrgico e incluye MT para enfermedad extensa o multicéntrica y cirugía conservadora de mama para la enfermedad localizada.

En la última década el concepto de CDIS ha cambiado de ser un iniciador a un “precursor no obligado” de enfermedad infiltrante (metástasis y producir muerte), incluso Tavasolli planteó a finales de siglo pasado la posibilidad de sustituir el término “CARCINOMA” por “Neoplasia ductal intraepitelial (*DIN*)”⁽²²⁾. En este mismo orden de ideas, actualmente se encuentran en desarrollo ensayos que incluyen pacientes con diagnóstico de CDIS de bajo grado, las cuales serían objeto de no intervención quirúrgica, siendo entonces susceptibles de seguimiento y observación⁽²⁾.

Para el CDIS con riesgo bajo de progresión a cáncer invasivo, como lesiones pequeñas, no palpables, de grado bajo, mujeres mayores de 60 años la cirugía y la radiación pueden que no ofrezca ningún beneficio^(23,24), sin embargo, no existen todavía resultados en la literatura que nos permitan identificar aquellas mujeres con CDIS que progresarán a la forma invasiva de aquellas que nunca lo desarrollarán.

A pesar que se están realizando estudios de observación como el *LORIS*⁽²⁵⁾, *LORD*⁽²⁶⁾, *COMET*^(23,24) en pacientes muy selectos con CDIS de bajo riesgo en EE.UU y Europa, solo debe omitirse el tratamiento quirúrgico en el marco de un ensayo clínico. Se sugiere conversar con la paciente, individualizar el caso. Conclusión: actualmente no está planteado observar a una paciente con CDIS.

5.11. EVALUACIÓN IMAGENOLÓGICA DE LA AXILA

En el CDIS el riesgo de afectación axilar depende fundamentalmente de la existencia de microinvasión⁽²⁷⁾. Algunas publicaciones

nacionales mostraron que la frecuencia de metástasis axilares en CDIS puro es muy baja, por otra parte, la posibilidad en el CDIS mic., es apreciable hasta en un 10 %⁽²⁸⁾.

La evaluación ecográfica axilar va dirigida a reconocer cambios morfológicos de la ecoestructura ganglionar con alguno de los siguientes criterios de sospecha: vascularización cortical, pérdida de hilio o hilio excéntrico, engrosamiento cortical focal o difuso.

REFERENCIAS

1. Consenso Nacional Inter-Sociedades sobre cáncer de Mama: pautas para el manejo del carcinoma ductal *in situ* de mama (2009). Academia Nacional de Medicina. Rev Argent Radiol. 2010;4(2):193-197.
2. Acosta V, Pizarro A, Marín C, Hernández K, Ott S, Lastra J, et al. Carcinoma ductal *in situ* (CDIS). Guía Venezolana para el Diagnóstico y Tratamiento del Cáncer de Mama. Disponible en: URL www.svmastologia.org
3. Fisher B, Anderson S, Bryant J, Margolese R, Deutsch M, et al. Twenty-year follow-up of a randomized trial comparing total mastectomy, lumpectomy, and lumpectomy plus irradiation for the treatment of invasive breast cancer. N Engl J Med. 2002;347(16):1233-1241.
4. Poggi MM, Danforth DN, Sciuto LC, Smith S, Steinberg MS, Liewehr D, et al. Eighteen-year results in the treatment of early breast carcinoma with mastectomy versus breast conservation therapy: The National Cancer Institute Randomized Trial. Cancer. 2003;98(4):697-702.
5. Veronesi U, Cascinelli N, Mariani L, Greco M, Saccozzi R, Luini A, et al. Twenty-year follow-up of a randomized study comparing breast-conserving surgery with radical mastectomy for early breast cancer. N Engl J Med. 2002;347(16):1227-1232.
6. Hernández G, Arcia F, Acosta V, Troconis J, Ferri N, Betancourt L, et al. Cáncer de Mama estadio I y II. Reunión de Consenso 2006. Rev Venez Oncol. 2006;18(29):125-133.
7. Gómez A, Rodríguez J, Velásquez Y, Muñoz J, Campos L, Peña J, et al. Pautas Servicios Hospitalarios Oncológicos del IVSS para el carcinoma intraductal. Rev Venez Oncol. 2014;26(2):126-131.

8. Silverstein MJ, Lagios MD, Groshen S, Waisman JR, Lewinsky BS, Martino S, et al. The influence of margin width on local control of ductal carcinoma *in situ* of the breast. *N Engl J Med*. 1999;340(19):1455-1461.
9. Morrow M, Van Zee K, Solin L, Houssami N, Chavez-MacGregor M, Harris J, et al. Society of Surgical Oncology-American Society for Radiation Oncology-American Society of Clinical Oncology Consensus Guideline on Margins for breast-conserving surgery with whole-breast irradiation in ductal carcinoma *in situ*. *Pract Radiat Oncol*. 2016;6(5):287-295.
10. Tejerina A, Gómez G. Técnicas de reconstrucción mamaria. Manual de Práctica Clínica en Senología 2019. Sociedad Española de Senología y Patología mamaria. 4ª edición revisada y ampliada, Disponible en: URL: <https://www.sespm.es/wp-content/uploads/2020/02/MANUAL-SESPM-2019-web-protogado.pdf>
11. De Lorenzi F, Di Bella J, Maisonneuve P, Rotmensz N, Corso G, Orecchia R, et al. Oncoplastic breast surgery for the management of ductal carcinoma *in situ* (DCIS): Is it oncologically safe? A retrospective cohort analysis. *Eur J Surg Oncol*. 2018;44(7):957-962.
12. van la Parra RFD, Clough KB, Lejalle-Alaeddine C, Poulet B, Safarti Y, Nos C. Oncoplastic level mammoplasty for large DCIS: 5-Year results. *Ann Surg Oncol*. 2019;26:2459-2465.
13. Clough KB, Kaufman CJ, Tiggemann M, Hsia S, Smallman A, Dean N. Determinants of breast reconstruction outcome. How important is volume symmetry? *Plast Reconstr Aesthet Surg*. 2015;68(5):679-685.
14. Li X, You R, Wang X, Liu C, Xu Z, Zhou J, et al. Effectiveness of prophylactic surgeries in BRCA1 or BRCA2 mutation carriers: A meta-analysis and systematic review. *Clin Cancer Res*. 2016;22:3971-3981.
15. Honold F, Camus M. Prophylactic mastectomy versus surveillance for the prevention of breast cancer in women's BRCA carriers. *Medwave*. 2018;18(4):e7161.
16. Hartmann LC, Sellers TA, Schaid DJ, Frank TS, Soderberg CL, Sitta DL, et al. Efficacy of bilateral prophylactic mastectomy in BRCA1 and BRCA2 gene mutation carriers. *J Natl Cancer Inst*. 2001;93:1633-1637.
17. Rebbeck TR, Friebel T, Lynch HT, Neuhausen SL, van't Veer L, Garber JE, et al. Bilateral prophylactic mastectomy reduces breast cancer risk in BRCA1 and BRCA2 mutation carriers: The PROSE Study Group. *J Clin Oncol*. 2004;22:1055-1062.
18. Daly M, Pal T, Berry M, Buys S, Dickson P, Domchek S, et al. Genetic/Familial high-risk assessment: Breast, ovarian, and pancreatic, Version 2.2021. NCCN Clinical Practice Guidelines in Oncology. *J Natl Compr Can Network*. 2021:77-102.
19. Lebeau A. Prognostic factors in ductal carcinoma *in situ*. *Pathology*. 2006;27(5):326-336.
20. Acosta-Marín V, Acosta-Freites V, Ramírez AK, Pérez-Fuentes J, Marín C, Contreras R, et al. Utilidad del estudio del ganglio centinela en carcinoma ductal *in situ* diagnosticado mediante biopsia con sistema de corte por vacío. *Rev Senol Patol Mamar*. 2017;30:15-20.
21. Prendeville S, Ryan C, Feeley L, O'Connell F, Browne TJ, O'Sullivan MJ, et al. Sentinel lymph node biopsy is not warranted following a core needle biopsy diagnosis of ductal carcinoma *in situ* (DCIS) of the breast. *Breast*. 2015;24(3):197-200.
22. Tavasolli FA. Ductal carcinoma *in situ*: Introduction of the concept of ductal intraepithelial neoplasia. *Mod Pathol*. 1998;11:140-154.
23. Youngwirth LM, Boughey JC, Hwang ES. Surgery versus monitoring and endocrine therapy for low-risk DCIS: The COMET Trial. *Bull Am Coll Surg*. 2017;102(1):62-63.
24. Badve S, Gokmen-Polar. Ductal carcinoma *in situ* of breast: Update 2019. *Pathology*. 2019;51(6):563-569.
25. Pilewskie M, Stempel M, Rosenfeld H, Eaton A, Van Zee KJ, Morrow M, et al. Do LORIS trial eligibility criteria identify a ductal carcinoma *in situ* patient population at low risk of upgrade to invasive carcinoma? *Ann Surg Oncol*. 2016;23:3487-3493.
26. Elshof LE, Tryfonidis K, Slaets L, van Leeuwen-Stok AE, Skinner VP, Dif N, et al. Feasibility of a prospective, randomised, open-label, international multicentre, phase III, non-inferiority trial to assess the safety of active surveillance for low risk ductal carcinoma *in situ* - The LORD study. *Eur J Cancer*. 2015;51:1497-1510.
27. Valenzuela P, Domínguez P, Cárdenas JL, Santana A, García-Ruiz N. Afectación axilar en el carcinoma ductal *in situ* de mama. *Rev Senol Patol Mam*. 1995;8(4):193-196.
28. Acosta V, Contreras A, Ravelo R, Marín CE, Pérez J, Longobardi I, et al. Carcinoma ductal *in situ*. Experiencia en el centro clínico de estereotaxia CECLINES. *Rev Venez Oncol*. 2006;18(1):2-8.

APLICACIÓN DE LA RADIOTERAPIA EN EL CARCINOMA DUCTAL *IN SITU*

INTRODUCCIÓN

El estándar de tratamiento en el carcinoma ductal *in situ* (CDIS) de la glándula mamaria es la cirugía, considerándose la mastectomía total (MT) la mejor alternativa para el manejo de lesiones extensas o multicéntricas y la mastectomía parcial (MP) la opción primaria para el tratamiento de tumores localizados. El riesgo de recurrencia local (RRL) pos MT es muy bajo; sin embargo, las recurrencias locales (RL) que se observan posterior a procedimientos preservadores oscilan entre un 25 % a 35 %, siendo la mitad de estas recidivas carcinomas invasivos ⁽¹⁻⁵⁾.

El 39 % de las lesiones *in situ* tienen el potencial de progresar a un cáncer invasivo en un período de 30 años, aun cuando sean tumores de bajo grado. Como fue mencionado, la mitad de las recidivas son de tipo invasivo y esto se asocia a una mayor mortalidad. Por esta razón, el CDIS es considerado un factor de riesgo importante para el desarrollo de carcinomas invasores con mayor riesgo de muerte en recaídas locales ipsilaterales posterior a una cirugía preservadora ⁽⁶⁾.

INDICACIONES DE LA RADIOTERAPIA

El beneficio de la radioterapia (RT) en el control locorregional (CL) depende de los factores de riesgo presentes en cada paciente;

aquellas que tengan factores patológicos de alto riesgo, tales como: alto grado nuclear o histológico tienen un RRL a los 5 años de 24 % cuando son sometidas a MP sola, este riesgo disminuye a la mitad si se asocia la terapia radiante de forma complementaria a la cirugía preservadora.

Estudios aleatorios han demostrado una disminución significativa de las RL invasivas y no invasivas en el CDIS al asociar RT a la cirugía preservadora, sin impacto sobre la supervivencia global (SG). En dichos ensayos se evaluó la eficacia de la RT en disminuir el RRL en pacientes con CDIS posterior a cirugía preservadora, comparando cirugía preservadora más RT vs., cirugía sola. Se demostró una reducción de 35 % a 45 % de las RL en aquellas pacientes que recibieron RT, con un seguimiento promedio de 15 a 20 años ⁽¹⁻⁴⁾.

El seguimiento a largo plazo del estudio NSABP-B17 mostró que, a los 15 años la RT logró reducir en un 52 % las RL ipsilaterales invasivas al ser comparada con cirugía sola ($P < 0,001$). Sin embargo, la SG y las tasas acumulativas de mortalidad por todas las causas fueron similares en ambos grupos ⁽³⁾.

¿ESTARÍA INDICADO OMITIR IRRADIACIÓN EN ALGÚN GRUPO?

El estudio RTOG 9804 identificó grupos

de pacientes con CDIS consideradas de bajo riesgo, según las características patológicas estándar incluido el grado nuclear, tamaño tumoral y amplitud de los márgenes, para evaluar el beneficio de la RT después de cirugía conservadora comparada con observación. Con un seguimiento medio de 7,17 años, la RL fue de 0,9 % en el grupo de RT vs. 6,7 % en el grupo que se mantuvo en observación ($P < 0,001$). A pesar de ser baja la tasa de recurrencia local en el grupo tratado con MP sola, el beneficio absoluto de la administración de la RT se demostró con el tiempo. La reducción absoluta del riesgo a los 5 años fue del 10,5 % (RL de 7,5 % con MP más RT vs. 18,1 % con MP más observación) mientras que a los 10 años fue del 15,2 % (RL de 12,9 % con RT vs. 28,1 % con MP más observación) ⁽⁷⁾.

En el consenso de St. Gallen, el 58 % del panel de expertos se inclinó a omitir la RT o dejar en observación a las pacientes de bajo riesgo mayores de 70 años con CDIS G1, sugiriendo el tratamiento endocrino (tamoxifeno o inhibidores de la aromatasa) para prevenir las RL ⁽⁸⁾.

En los últimos años se ha tratado identificar un grupo de pacientes que sean de riesgo muy bajo que puedan ser dejadas en observación sin RT adyuvante, en base a datos clínicos y patológicos. Sin embargo, hasta la fecha todos los grupos han demostrado un beneficio estadísticamente significativo en el CL de la enfermedad con la administración del tratamiento radiante.

Solin y col., evaluaron, en un estudio prospectivo, pacientes con CDIS de bajo riesgo clínico y patológico tratadas solo con cirugía, enroladas en dos cohortes: la primera integrada por pacientes con tumores de grado bajo/intermedio con un tamaño 2,5 cm y la segunda compuesta por aquellas con tumores de alto grado que midieran 1 cm con margen de resección mayor de 3 mm. Se demostró que, en pacientes con pronóstico favorable, el riesgo de desarrollar RL ipsilateral y recurrencia invasiva aumentó en el tiempo, durante los 12 años de seguimiento,

sin definirse un *plateau* para ambos grupos. La recurrencia ipsilateral para el grupo 1 fue de 14,4 % y para el grupo 2 de 24,6 %, siendo las recurrencias invasivas a los 12 años de 7,5 % y 13,4 % respectivamente ⁽⁹⁾.

El RTOG 9804 es un estudio fase III que evaluó en el tiempo el efecto de la irradiación mamaria posterior a escisión quirúrgica en pacientes con CDIS de bajo riesgo; con un seguimiento de 13,9 años, demostró que la incidencia de RL ipsilateral fue de 7,1 % con RT vs. 15,1 % con observación ($P = 0,0007$) y para la RL invasiva fue del 5,4 % para la RT vs. 9,5 % para el grupo manejado con observación ($P = 0,027$). En el análisis multivariable, solo la RT ($P = 0,0007$) y el uso de tamoxifeno ($P = 0,0047$) se asociaron a reducción de RL ipsilateral. Concluyeron que la RT disminuye la incidencia de RL ipsilateral incluyendo las invasivas en pacientes con CDIS de bajo riesgo, siendo este resultado perdurable a 15 años ⁽¹⁰⁾.

Se han desarrollado de forma más reciente perfiles genéticos para predecir la recurrencia local en pacientes con CDIS. Solin y col., analizaron 327 pacientes con CDIS tratadas con cirugía sin RT, evaluando el RRL ipsilateral de acuerdo con el *score* del Oncotype[®]; las RL ipsilaterales a 10 años fueron de 10,6 %, 26,7 %, 25 %, para los grupos de riesgo bajo, intermedio y alto riesgo, respectivamente. Las recurrencias invasivas fueron 3,7 %, 12,3 %, 19,2 %, en cada grupo respectivo. Resultados similares han sido obtenidos por Rakovitch y col. ^(11,12).

En el análisis multivariable, los factores asociados a RL incluyen: RT, edad al momento del diagnóstico, tamaño de la lesión y multifocalidad. Ajustando estos factores, el valor del *score* de riesgo se ha asociado con el RRL. Las plataformas genéticas tipo Oncotype DX CDIS[®] nos ayudan a estimar el riesgo individual de RL posterior a una cirugía preservadora:

Pacientes con *score* bajo tienen un riesgo de 10,6 % de RL a 10 años, siendo las pacientes

con menor beneficio de RT.

Pacientes con *score* alto tienen un riesgo mayor de RL, el cual es de 25,4 % cuando son tratadas solo con cirugía, por ello es el grupo de mayor beneficio para RT.

Un tercer grupo de pacientes con factores clínico-patológicos favorables en quienes el *score* de la firma genética determina que son de alto riesgo, y este grupo se beneficiaría claramente del tratamiento radiante. Es necesario mayor seguimiento e investigación antes de modificar las pautas convencionales de tratamiento ⁽¹³⁾.

ESQUEMAS DE TRATAMIENTO RADIANTE

El esquema de tratamiento estándar o clásico con RT comprende la irradiación de toda la glándula mamaria después de la cirugía preservadora con dosis de 1,8 Gy a 2 Gy/día para un total de 45 Gy–50 Gy, con o sin dosis adicional al lecho tumoral, en 25 a 33 fracciones que son administradas en un lapso de 5 a 6 semanas. Recientemente se ha presentado un renovado interés en el uso de regímenes hipofraccionados en el tratamiento del CDIS, basados en la buena experiencia obtenida en el tratamiento radiante de carcinomas invasivos. La irradiación se debe iniciar entre cuarta a sexta semana posterior a la cirugía.

Offersen y col., compararon el esquema estándar de 50 Gy en 25 fracciones contra 40 Gy administrados en 15 sesiones en pacientes con CDIS o carcinomas invasivos con ganglios negativos posterior a cirugía preservadora. La RL a 9 años fue equivalente en ambos grupos, al igual que la SG y la tolerancia. La enfermedad cardíaca y pulmonar fue rara y no influenciada por el régimen de fraccionamiento. La recomendación es utilizar esquemas hipofraccionados, ya que logran disminuir el número de visitas a los centros asistenciales ^(14,15).

La irradiación parcial de la mama y la radioterapia intraoperatoria pudieran ser una

opción terapéutica en pacientes seleccionados de riesgo muy bajo (aun cuando no hay una definición exacta de este grupo): CDIS de grado bajo, tumores unifocales, menores de 2 cm, receptores hormonales positivos, márgenes amplios y edad mayor de 60 años. Los criterios adecuados de selección varían mucho entre las distintas instituciones, por lo que no es un estándar de tratamiento ^(16,17).

El uso del *boost* o refuerzo sobre el lecho tumoral se asocia a una reducción significativa de la RL ipsilateral. En un análisis de datos agrupados de 10 instituciones académicas, se evaluaron los resultados en 4 131 pacientes con CDIS tratadas con MP y RT. Recibieron RT con *boost* al lecho tumoral (con una dosis media de 14 Gy) 2 661 pacientes vs. 1 470 pacientes tratadas con RT sin *boost*. La media de seguimiento fue de 9 años. Se observó un descenso en la RL ipsilateral a los 5 años en el grupo que recibió *boost*, comparadas con las que no lo recibieron. La sobrevida libre de recurrencias (SLR) fue en el grupo de RT más *boost* de 97,1 % vs. 96,3 % en el grupo sin refuerzo de dosis al lecho tumoral; a los 10 años 94,1 % vs. 92,5 %; a los 15 años 91,6 % vs. 88 %, respectivamente ⁽¹⁸⁾.

La RT posmastectomía en CDIS se debe considerar en aquellas pacientes con márgenes estrechos (≤ 1 mm) o positivos, demostrado en la evaluación histopatológica de la pieza quirúrgica ⁽¹⁹⁻²¹⁾.

TÉCNICA DE IRRADIACIÓN

Para la planificación de la RT, a la paciente se debe realizar tomografía de tórax con o sin contraste en el inmovilizador de mama con colocación de marcadores fiduciaros alrededor de la glándula mamaria a irradiar y en la cicatriz quirúrgica, a esto se le conoce como simulación. Una vez adquiridas las imágenes, se debe delimitar el tejido “blanco” (glándula mamaria) a irradiar y los órganos adyacentes a riesgo (corazón y

pulmones). Son de preferencia los equipos de RT de alta tecnología para la irradiación guiada por imágenes (IGRT) con planificación conformada tridimensional (3DCRT), de intensidad modulada (IMRT) o de arcos volumétricos modulados (VMAT). Antes de iniciar el tratamiento, debe procederse a la adquisición de imágenes de verificación en el equipo de RT, estas pueden ser radiografías simples (imágenes portales) o imágenes tomográficas obtenidas gracias a un tomógrafo computarizado de haz cónico acoplado al acelerador lineal, esto permite la verificación radiológica mediante un *match* o superposición de imágenes para constatar que los volúmenes planificados correspondan y se puedan fijar los parámetros que serán requeridos para hacer reproducible el tratamiento en cada sesión.

RECOMENDACIONES

El tratamiento estándar en el manejo del CDIS es la irradiación de la mama posterior a cirugía preservadora.

Se están desarrollando actualmente herramientas para identificar los grupos de bajo o muy bajo riesgo en los cuales se pudiera de-escalar tratamiento, por tanto, esto puede ser ofrecido bajo protocolos de investigación, hasta que sea validado.

Deben utilizarse esquemas hipofraccionados de irradiación de forma rutinaria.

Son de elección los equipos de alta tecnología que permiten la planificación guiada por imágenes.

REFERENCIAS

1. Cuzick J, Sestak I, Pinder SE, Ellis IO, Forsyth S, Bundred NJ, et al. Effect of tamoxifen and radiotherapy in women with locally excised ductal carcinoma *in situ*: Long-term results from the UK/ANZ DCIS trial. *Lancet Oncol*. 2011;12(1):21-29.
2. Donker M, Litiere S, Werutsky G, Julien JP, Fentiman IS, Agresti R, et al. Breast-conserving treatment with or without radio-therapy in ductal carcinoma *in situ*: 15-year recurrence rates and outcome after a recurrence, from the EORTC 10853 randomized phase III trial. *J Clin Oncol*. 2013;31(32):4054-4059.
3. Wapnir IL, Dignam JJ, Fisher B, Mamounas EP, Anderson SJ, Julian TB, et al. Long-term outcomes of invasive ipsilateral breast tumor recurrences after lumpectomy in NSABP B-17 and B-24 randomized clinical trials for DCIS. *J Natl Cancer Inst*. 2011;103(6):478-488.
4. Wärnberg F, Garmo H, Emdin S, Hedberg V, Adwall L, Sandelin K, et al. Effect of radiotherapy after breast-conserving surgery for ductal carcinoma *in situ*: 20 years follow-up in the randomized SweDCIS Trial. *J Clin Oncol*. 2014;32(32):3613-3618.
5. Barrio AV, Van Zee K J. Ductal carcinoma *in situ* of the breast: Controversies and current management. *Adv Surg*. 2019;53:21-35.
6. Lebeau A, Kuhn T. Updates in the treatment of ductal carcinoma *in situ* of the breast. *Breast Cancer*. 2016;28(1):49-58.
7. McCormick B, Winter K, Hudis C, Kuerer HM, Rakovitch E, Smith BL, et al. RTOG 9804: A prospective randomized trial for good-risk ductal carcinoma *in situ* comparing radiotherapy with observation. *J Clin Oncol*. 2015;33(7):709-715.
8. Thomssen C, Balic M, Harbeck N, Gnant M. St. Gallen-Vienna 2021: A brief summary of the consensus discussion on customizing therapies for women with early breast cancer. *Breast Care*. 2021;16:135-143.
9. Solin LJ, Gray R, Hughes LL, Wood WC, Lowen MA, Badve SS, et al. Surgical excision without radiation for ductal carcinoma *in situ* of the breast: 12-year results from the ECOG-ACRIN E5194 Study. *J Clin Oncol*. 2015;33(33):3938-3944.
10. McCormick B, Winter KA, Woodward W, Kuerer HM, Sneige N, Rakovitch E, et al. Randomized Phase III Trial Evaluating Radiation Following Surgical Excision for Good-Risk Ductal Carcinoma *In Situ*: Long-Term Report From NRG Oncology/RTOG 9804. *J Clin Oncol*. 2021;39:3574-3582.
11. Solin LJ, Gray R, Baehner FL, M Butler SM, Hughes L, Yoshizawa C, et al. A multigene expression assay to predict local recurrence risk for ductal carcinoma *in situ* of the breast. *J Natl Cancer Inst*. 2013;105:701-710.
12. Rakovitch E, Nofech-Mozes S, Hanna W, Baehner FL, Saskin R, Butler SM, et al. A population-based validation study of the DCIS Score predicting recurrence risk in individuals treated by breast-

- conserving surgery alone. *Breast Cancer Res Treat.* 2015;152(2):389-398.
13. Rakovitch E, Nofech-Mozes S, Hanna W, Sutradhar R, Baehner FL, Miller DP, et al. Multigene expression assay and benefit of radiotherapy after breast conservation in ductal carcinoma *in situ*. *J Natl Cancer Inst.* 2017;109(4):djw256.
 14. Offersen BV, Alsner J, Nielsen HM, Jakobsen EH, Nielsen MH, Krause M, et al. Danish Breast Cancer Group Radiation Therapy Committee. Hypofractionated versus standard fractionated radiotherapy in patients with early breast cancer or ductal carcinoma *in situ* in a randomized phase III trial: The DBCG HYPO trial. *J Clin Oncol.* 2020;38:3615-3625.
 15. Krug D, Baumann R, Budach W, Dunst J, Feyer P, Fietkau R, et al. Current controversies in radiotherapy for breast cancer. *Radiat Oncol.* 2017;12(1):25.
 16. Rivera R, Banks A, Casillas-Lopez A, Rashtian A, Lewinsky B, Sheth P, et al. Targeted Intraoperative radiotherapy for the management of ductal carcinoma *in situ* of the breast. *Breast J.* 2016;22(1):63-74.
 17. Collins LC, Laronga C, Wong JS. Ductal carcinoma *in situ*: Treatment and prognosis. Up to date 2017. Disponible en:URL: <https://www.uptodate.com/contents/ductal-carcinoma-in-situ-treatment-and-prognosis>
 18. Moran MS, Zhao Y, Ma S, Kirova Y, Fourquet A, Chen P, et al. Association of radiotherapy boost for ductal carcinoma *in situ* with local control after whole-breast radiotherapy. *JAMA Oncol.* 2017;3(8):1060-1068.
 19. Rashtian A, Iganej S, Amy Liu IL, Natarajan S. Close or positive margins after mastectomy for DCIS: Pattern of relapse and potential indications for radiotherapy. *Int J Radiat Oncol Biol Phys.* 2008;72(4):1016-1020.
 20. Chadha M, Portenoy J, Boolbol SK, Gillego A, Harrison LB. Is there a role for postmastectomy radiation therapy in ductal carcinoma *in situ*? *Int J Surg Oncol.* 2012;2012:423520.
 21. Montero LA, Aristei C, Meattini I, Arenas M, Boersma L, Bourgier C, et al. The Assisi Think Tank Meeting Survey of post-mastectomy radiation therapy in ductal carcinoma *in situ*: Suggestions for routine practice. *Crit Rev Oncol Hematol.* 2019;138:207-213.

TERAPIA SISTÉMICA EN EL CARCINOMA DUCTAL *IN SITU*

INTRODUCCIÓN

La proliferación de células tumorales del sistema ducto lobular sin penetrar la membrana basal define al carcinoma ductal *in situ* (CDIS). Representa entre el 20 % y 25 % de todos los carcinomas mamarios diagnosticados ⁽¹⁾. Precursor de aproximadamente el 50 % del cáncer de mama invasivo (CI) ⁽²⁾. Si estamos tratando una proporción superior a esta cifra pudiéramos estar indicando terapias a pacientes que quizá no se beneficien significativamente.

Esta enfermedad varía desde el tipo indolente al CDIS de alto riesgo y su historia natural tiene muchas interrogantes, siendo que la tasa de recaída a 10 años es variable según los diversos procedimientos terapéuticos: mastectomía 1,9 %, cirugía preservadora seguida de radioterapia (RT) 8,8 % y cirugía preservadora 15,4 % ⁽³⁾.

En cuanto a patogenia no sabemos si la evolución a carcinoma invasor según modelo independiente (a partir de 2 líneas independientes), “cuello de botella” (hay varias clonas, pero solo una de ellas llega a ser invasiva), y el modelo de invasión multiclonal (múltiples clonas salen del ducto e invaden el tejido circulante) tendría algún impacto en el pronóstico y tratamiento del CDIS ⁽⁴⁾.

En 3 415 pacientes con CDIS, los subtipos triple negativo y HER2 positivo mostraron en

análisis multivariado, tasas de supervivencia significativamente inferiores comparadas con los grupos de receptor hormonal positivo y HER2 negativo ⁽⁵⁾.

Aunque el espectro genómico del CDIS todavía está sujeto a diversas investigaciones, se ha encontrado una gran proporción de mutaciones relacionadas como: PIK3CA (55 %), TP53 (30 %) y GATA3 (45 %) ⁽⁶⁾.

Utilizando PAM50 para evaluar los subtipos intrínsecos del CDIS se encuentra que las características moleculares que diferencian CDIS de cáncer invasivo (CI) representan evidencia de que el microambiente está comprometido. Las firmas específicas de los subtipos pudieran predecir la capacidad de invasión ⁽⁷⁾.

En las guías internacionales no se han incluido las plataformas multigénicas para CDIS ⁽⁸⁾.

El tratamiento local convencional sería la mastectomía, cirugía preservadora con RT asociada o no a terapia endocrina adyuvante. Aproximadamente el 40 % pueden transformarse en carcinoma invasor si no indicamos alguna terapia ⁽⁹⁾.

La RT disminuye el riesgo de recaída ipsilateral después de cirugía preservadora pero no impacta el riesgo de mortalidad ⁽¹⁰⁾.

El tratamiento sistémico con hormonoterapia reduce el riesgo de recurrencia ipsilateral; con RT después de cirugía preservadora mejora

significativamente la eficacia comparado con terapia endocrina sola. No hay disminución en la tasa de mortalidad ⁽¹¹⁾.

A. HORMONOTERAPIA

A.1. TAMOXIFEN

Las lesiones proliferativas epiteliales de la mama incluyen hiperplasia ductal atípica, hiperplasia lobulillar atípica y carcinoma lobulillar *in situ* (CLIS), es por ello que la consideración de tratamiento del CLIS se encuentre dentro del manejo de la reducción de riesgo del cáncer de mama y no, en el tratamiento específico de esta neoplasia, de acuerdo a las guías del *National Comprehensive Cancer Network (NCCN)*, por considerarse una patología no maligna ^(8,12); de hecho, en la serie de Wong y col., consistente de 19 462 mujeres de la base de datos del *SEER*, las pacientes con CLIS tuvieron una incidencia acumulada de cáncer de mama del 11,3 % a los 10 años y de 19,8 % a los 20 años ⁽¹³⁾.

El CDIS se encuentra en un paso intermedio, en algunos casos, entre la hiperplasia ductal atípica y el carcinoma infiltrante, razón por la cual desde finales de los años 90 y mediados de 2000, ha sido motivo de evaluación en numerosos estudios para precisar la importancia del tratamiento hormonal, luego de la cirugía preservadora y RT.

El estudio de prevención NSABP P-1 (*The Breast Cancer Prevention Trial - National Surgical Adjuvant Breast and Bowel Project*), actualizado con 7 años de seguimiento, mostró que el uso de tamoxifen (TMX) presentó una reducción del 42 %, en la aparición de cáncer de mama infiltrante o invasivo en las pacientes con CLIS o hiperplasia atípica ⁽¹⁴⁾. De igual manera, el estudio UK/ANZ DCIS (Reino Unido, Australia y Nueva Zelanda), reportó el efecto benéfico de la RT luego de cirugía preservadora, así como también la reducción en el riesgo de enfermedad invasiva contralateral o ipsilateral al agregar TMX a las pacientes con CDIS ⁽¹⁵⁾. El análisis

combinado de los estudios NSABP B17 y B24 evidenció, una vez más, el beneficio de agregar RT y TMX en las pacientes con CDIS tratadas con cirugía preservadora ⁽¹⁶⁾. El meta análisis de los estudios B-24 y UK/ANZ CDIS con 3 375 pacientes, confirmó también el beneficio de TMX al reducir de manera significativa el riesgo de recidiva ipsilateral (razón de riesgo/HR: 0,75) o contralateral (razón de riesgo/HR: 0,50) del CDIS y un menor riesgo sin significancia estadística, de carcinoma infiltrante ipsilateral (razón de riesgo/HR: 0,79) y de recaída contralateral (riesgo relativo 0,57) ⁽¹⁷⁾. Ninguno de estos estudios ha demostrado un beneficio en la supervivencia global (SG).

La cirugía como procedimiento único, ha demostrado que las pacientes sometidas a mastectomía tenían una supervivencia mayor que las tratadas con cirugía preservadora, sin embargo, se ha considerado al tratamiento preservador seguido de adyuvancia (radioterapia ± hormonoterapia) de acuerdo con el riesgo de la paciente, como la opción más utilizada. La evaluación retrospectiva publicada en 2019 por Mantami y col., en 3 121 pacientes con carcinoma *in situ* (CDIS ± microinvasión), evidenció lo inusual de la recurrencia locoregional tras mastectomía, excepto en mujeres menores de 50 años y, particularmente por debajo de 40 ⁽¹⁸⁾. La reducción significativa en el riesgo de recaídas observado con TMX en caso de receptores hormonales (RH) positivos, no ha sido evidente en pacientes con CDIS y RH negativo ⁽¹⁹⁾ y no hay evaluaciones que confirmen el uso de TMX luego de mastectomía bilateral.

El estándar de tratamiento con TMX es la dosis de 20 mg diario durante 5 años, en general bien tolerada, aunque no está exenta de efectos secundarios que pudieran ocasionar falla en la adherencia a la hormonoterapia o su suspensión. Son bien conocidos los efectos adversos tales como el aumento en la frecuencia de fenómenos trombo-embólicos y alteraciones uterinas

ocasionadas por su efecto agonista estrogénico (hiperplasia endometrial, pólipos y tumores endometriales), así como también, su efecto antagonista estrogénico que induce la aparición de “calorones”, “vaporones”, alteraciones menstruales, sangramiento genital y disfunción sexual^(20,21); esto ha motivado la investigación en estudios fase II con biomarcadores, que han expresado resultados favorables utilizando dosis baja⁽²²⁻²⁴⁾. En un estudio de observación en pacientes con CDIS, tratadas con cirugía preservadora seguida de RT y/o TMX 10 mg diario o 20 mg semanal por 5 años, fueron controladas por, al menos, 5 años para evaluar la incidencia de recaídas ipsilaterales. De las 1 091 mujeres incluidas, 833 presentaban RE positivo y, de ellas 467 (56,1 %) recibieron dosis baja de TMX. Se observó una reducción significativa en los eventos mamarios (HR: 0,55), siendo más efectiva en las mujeres mayores de 50 años (HR: 0,51 P=0,03); mejoría relevante en la tasa de recurrencias homolaterales (HR: 0,66) y no mejoró la frecuencia de recaídas contralaterales o la incidencia de carcinoma invasor⁽²⁵⁾.

Más recientemente, De Censi y col., publicaron un estudio aleatorizado en 500 pacientes con neoplasia intraepitelial mamaria tratada con CC seguida o no de RT (11 % con CLIS, 69 % con CDIS, 20 % con hiperplasia ductal atípica), quienes recibieron TMX 5 mg diario durante 3 años o placebo. El uso de TMX mostró una disminución del 75 % en el riesgo de recurrencia de CDIS ipsilateral (HR 0,25, P=0,02) y contralateral (HR 0,50): una tendencia no significativa en la incidencia de carcinoma invasor y menor frecuencia de efectos adversos serios. A pesar de la reducción de la dosis y del tiempo de administración, la adherencia al tratamiento fue del 60 %, similar a la del grupo placebo⁽²⁶⁾. Importante hacer notar que no hay estudios que comparen las dosis bajas con la dosis estándar de 20 mg.

La Sociedad Americana de Oncología Clínica

(ASCO) propone la disminución de dosis como una posible alternativa en estas pacientes tratadas para reducción del riesgo de cáncer de mama, debido a la baja adherencia al tratamiento por presencia de efectos adversos a TMX⁽²⁷⁾. La consideración de disminución de dosis en CDIS, no está contemplada en las guías de NCCN ni por la Sociedad Europea de Oncología Médica (ESMO)⁽²⁸⁾.

A.2. ANASTROZOL

En la posmenopausia, el uso de Inhibidores de la Aromatasa (IA) es el estándar de oro del tratamiento hormonal para pacientes con cáncer de mama que requieren de esta modalidad terapéutica, de allí la realización de estudios clínicos para evaluar su eficacia en mujeres con CIS.

En ASCO 2015, se presentaron los primeros resultados del estudio aleatorizado NSABP B-35, publicados en 2016, con la inclusión de 3 104 pacientes con CDIS, RE y/o RP positivos, en quienes se evaluó la eficacia comparativa de TMX con Anastrozol (ANA) luego de mastectomía preservadora y RT. La estimación a 10 años del intervalo libre de cáncer de mama favoreció a las pacientes con ANA (93,5 % vs. 89,2 % P= 0,0410) y al grupo de pacientes menores de 60 años (P= 0,0379); no se observaron diferencias en la supervivencia libre de enfermedad (HR: 0,89 P=0,21), ni en SG estimada a 10 años (92,5 % vs. 92,1 %). ANA mostró una significativa reducción en la frecuencia de cáncer contralateral (HR: 0,64 P=0,0322). Como era de esperar, ocurrió una mayor incidencia de trombosis o embolismos en las pacientes con TMX y mayor frecuencia de artralgias y mialgias con ANA⁽²⁹⁾.

De igual manera en 2016, se publican los resultados del ensayo aleatorizado IBIS II en 2 980 pacientes con CDIS, quienes recibieron TMX o ANA durante 5 años, para evaluar la prevención de cáncer de mama locorregional

o contralateral. El análisis del estudio estaba basado primariamente en no inferioridad y si esta premisa se confirmaba, se evaluaba la superioridad de ANA sobre TMX. Con una mediana de seguimiento de 7,2 años, se confirmó la no inferioridad de ANA: 67 recurrencias de carcinoma invasivo y CDIS para ANA y 77 para TMX (HR 0,89 P=0,49); lamentablemente, ANA no fue superior a TMX (P=0,4). Las pacientes con TMX presentaron una mayor frecuencia de trombosis profundas, espasmos musculares, cáncer ginecológico y trastornos ginecológicos y se observaron más eventos músculo esqueléticos e hipercolesterolemia con el uso de ANA; sin embargo, no hubo diferencias en la adherencia al tratamiento a 5 años (67,4 % para TMX y 67,6 % para ANA) ⁽³⁰⁾.

Recientemente, en el congreso de Cáncer de Mama de San Antonio (SABC 2020) se actualizaron los resultados del IBIS II con una mediana de seguimiento de 11,6 años y en particular, la evaluación de resultados del período postratamiento. Las cifras mostraron que se mantienen los hallazgos observados a los 5 años: a pesar de existir una tendencia a mejor eficacia con ANA, no hay diferencias en el total de recurrencias para ANA comparado a TMX (6,9 % vs. 7,9 % P=0,32), ni tampoco cuando se estratifica en el período de tratamiento (P=0,37) y postratamiento (P=0,57), en la reducción de recurrencias de cáncer invasivo (P=0,89) ni en la mortalidad por cualquier causa (HR: 0,94 P=0,74). Los autores sugieren el uso de ANA para pacientes con contraindicación a TMX ⁽³¹⁾.

En la reunión de consenso de cáncer de mama temprano St Gallen/Vienna 2021, la mayoría del panel (83 %), votó por la hormonoterapia con TMX o inhibidores de aromatasa para prevenir la recurrencia de CDIS; el 70 % votó por las dosis estándar y, al menos el 13 % prefería administrar bajas dosis ^(32,33).

A.3. INFLUENCIA DEL RECEPTOR DE ANDRÓGENOS

El impacto potencial del receptor androgénico (RA) en la carcinogénesis de cáncer de mama, ha motivado su estudio y su implicación pronóstica-predictiva en pacientes con cáncer de mama localmente avanzado o metastásico triple negativo, pero poco se ha realizado en pacientes con CDIS. Oshilaja y col., publicaron en 2018 un estudio retrospectivo que incluyó 211 bloques de parafina de pacientes con CDIS, encontrando la presencia de RA ≥ 10 % por inmunohistoquímica en 72 casos (33 %), independientemente del grado de diferenciación y 21 de ellos tenían RE negativo (29 %). La mayoría de los casos con RA positivo y RE negativo, fueron de alto grado (15 % grado 3) y el subtipo más frecuente, fue el patrón sólido con cambios apocrinos ⁽³⁴⁾. En la actualidad, la evaluación del RA no tiene implicación terapéutica alguna en pacientes con CDIS.

B. TERAPIA ANTI HER2

La sobre expresión HER2 es un factor pronóstico negativo en cáncer de mama, pero su significación en CDIS es menos clara. Desde los años 90, se observó que la sobre expresión HER2 era más frecuente en CDIS y el estudio de Allred y col., en 708 muestras (59 con CDIS y 649 con carcinoma infiltrante), mostró una sobre expresión HER2 en el 56 % de las muestras de CDIS, 77 % en el subtipo comedo carcinoma y sólo el 15 % de sobre expresión en CI ⁽³⁵⁾. Islam y col., evaluaron en un estudio retrospectivo, la expresión HER2 en 868 CDIS (651 CDIS puro y 217 asociado a CI), utilizando en todos los casos, inmunohistoquímica y CISH (Hibridación *in situ* cromogénica), así como también parámetros de histopatología y clínicos como la supervivencia libre de recurrencia local (SLRL) y cáncer contralateral. Se observó expresión HER2 en el 20 % de los casos CDIS puros (+3 en 9 % y 15 % con expresión +2). El estatus HER2

por CISH, confirmó una amplificación del 20 % en el total de casos reportados 0/1, +2 y +3 (100 % con expresión +3 y 73,5 % en los reportados +2). En el grupo con componente mixto (CDIS e infiltrante) se encontró 15 % HER2 positivo en el componente CDIS y 12 % en el componente infiltrante. La presencia de HER2 positivo en CDIS se relacionó de manera significativa con factores de agresividad como el Ki 67 ($P < 0,0001$) y mayor recurrencia local ($P = 0,03$). A diferencia del estudio de Allred y col., los autores consideran que la frecuencia de positividad del HER2 es comparable en el CDIS y el carcinoma infiltrante ⁽³⁶⁾.

En ASCO 2020 se presentaron los primeros resultados del NSABP B-43, publicados en 2021 por Cobleigh y col., en 2 014 pacientes con una mediana de seguimiento de 79,2 meses; compararon la concurrencia de RT asociada o no a 2 dosis de Trastuzumab en pacientes con CDIS, HER2 positivo. Los resultados negativos de este estudio mostraron una reducción no significativa del 19 % ($P = 0,26$) en prevenir las recurrencias en cáncer de mama homolateral, contralateral o ipsilateral, pero no lograron el objetivo de reducción del 36 % estimado en el estudio ^(37,38). En 2021, Lewis y col., reportaron los resultados de un estudio retrospectivo orientado a evaluar el impacto del tratamiento anti HER2 en 1 927 pacientes con CDIS, HER2 positivo: 430 pacientes recibieron trastuzumab (22,3 %) sin precisar dosis ni tiempo, mostrando una SG a 5 años del 97,7 % en comparación al 95,8 % de las pacientes sin esta droga ($P = 0,043$) ⁽³⁹⁾.

Las guías de ESMO, ASCO y NCCN, no consideran la terapia anti HER2, como parte del manejo sistémico de las pacientes con CDIS ^(8,28,29).

C. MEDICINA DE PRECISIÓN

En la era actual, la medicina de precisión dispone de estrategias para caracterizar enfermedades por medio de la

genómica, proteómica, metabolómica, ensayos celulares e histológicos y análisis bioinformáticos. Estas herramientas moleculares contribuirán a un mejor tratamiento individualizado para el paciente con cáncer ⁽⁴⁰⁾.

El desarrollo reciente de proyectos genómicos ha proporcionado más información sobre el impacto de las diferentes alteraciones genómicas. Por este motivo, las mutaciones, reordenamientos cromosómicos, cambios en el número de copias o alteraciones epigenéticas, permiten la indicación de esquemas individualizados para cada paciente con cáncer ⁽⁴¹⁾.

El CDIS es una enfermedad heterogénea, que podría progresar a carcinoma ductal invasivo (CDI), desde el tipo indolente a formas agresivas con variabilidad clínica, morfológica y genética. El tratamiento actual incluye el manejo quirúrgico, la RT y la terapia sistémica. El objetivo es reducir el riesgo de recurrencia que depende de factores tanto clínicos como histológicos y biológicos ⁽⁴²⁾. Sin embargo, al utilizar un tratamiento basado en la medicina de precisión que incluya biomarcadores genómicos, las dos lesiones podrían diferenciarse como de alto o bajo riesgo.

Dentro de la medicina de precisión, el espectro de alteraciones genómicas en carcinoma ductal *in situ* está relativamente poco explorado, aunque es probable que proporcione datos útiles de su biología, la progresión a carcinoma invasivo y el riesgo de recurrencia.

Varios estudios clínicos de CDIS y CDI han evaluado los biomarcadores genéticos que influyen en la progresión de la enfermedad, utilizando diversas tecnologías. Burkhardt y col. ⁽⁴³⁾ examinaron 130 muestras de CDIS puro y 159 de CDIS con CDI mediante hibridación *in situ* fluorescente (FISH) en la micro-matriz del tejido. No hubo diferencia significativa en la tasa de amplificación de genes que están frecuentemente implicados en el cáncer de mama, tales como ERBB2, ESR1, CCND1 y MYC.

Adicionalmente se encontró una alta concordancia en la tasa general de amplificación de genes entre los dos grupos estudiados.

Pan y col. ⁽⁴⁴⁾, estudiaron 30 genes en 66 tumores con CDIS y CDI sincrónico, con el método FISH cuantitativo multigénico. Se encontraron genes amplificados como MDM4, CCNE2, IGF1R, CKS1BP7 y MYC; deleciones en TP53, CHEK1, RB1, CDH1, CHEK2, y NEK9, pero no se detectó diferencia significativa en los dos espectros.

En un meta análisis de 26 estudios que incluía hiperplasia ductal atípica, CDIS puro, CDIS sincrónico con CDI y CDI puro, no se mostraron datos relevantes en el número de copias de las alteraciones genéticas. La tasa de prevalencia de mutaciones en TP53 fue 17 % en CDIS y 37 % en CDI, lo que sugiere un papel importante en la progresión ⁽⁴⁵⁾.

Otro estudio de 111 muestras de CDIS, detectó un incremento en las mutaciones de GATA3 en comparación con lo observado en CDI, sugiriendo que GATA3 podría limitar la progresión a CDI. Las mutaciones de TP53 fueron exclusivas del CDIS de alto grado y más frecuentes en los tumores RP (receptor de progesterona) negativo en comparación con los tumores RP positivo ⁽⁴⁶⁾.

Ensayos más recientes han demostrado diferencias genéticas entre CDIS y CDI que pudieran estar implicadas en la progresión del CDIS. El estudio de Johnson y col. ⁽⁴⁷⁾, encontraron diferencias en las alteraciones del número de copias (CNA) en 21 casos de CDIS sincrónico con CDI. Aunque los perfiles de CNA entre CDIS y CDI eran muy similares (83 % del genoma compartido), las muestras de CDI tenían regiones de ganancia cromosómica que incluían los oncogenes CCND1 y MYC, en comparación con las muestras de CDIS. Adicionalmente, se ha propuesto que la expresión de tres genes (FGF2, GAS1 y SFRP1) podría tener un papel importante en la invasión celular y se han postulado como

marcadores potenciales de la progresión del CDIS ⁽⁴⁸⁾.

CONCLUSIONES Y RECOMENDACIONES

La historia natural de esta entidad es heterogénea, desde formas indolentes, hasta enfermedad más agresiva que progresa a cáncer invasivo o metastásico. Aún no disponemos de plataformas multigénicas predictivas.

El equipo multidisciplinario debe definir el grupo de riesgo con la historia clínica y el informe histopatológico de la paciente puesto que ninguna prueba genómica nos puede indicar en la actualidad si el CDIS va a progresar a CI.

La endocrino-terapia reduce el riesgo de recurrencia pero no modifica la SG, de allí la importancia de la clasificación de riesgo: cirugía y/o radioterapia y/o endocrino-terapia para alto riesgo y seguimiento activo para pacientes de bajo riesgo según decisión del equipo.

La hormonoterapia (RH+) depende de factores de riesgo y tipo de tratamiento local. Solo se indicará a pacientes de alto riesgo: Tamoxifeno para premenopáusicas y Tamoxifeno o inhibidores de aromatasa en posmenopáusicas.

Evaluación periódica de la densidad ósea para las pacientes que reciben inhibidores de aromatasa.

Terapia anti HER2 en pacientes con CDIS y HER2+ no ha sido recomendada por las guías internacionales.

Asistir a consulta de control cada 6 meses durante los primeros 2 años y luego anualmente.

FUTURO

Aunque no pareciera haber evidencia sobre mutaciones en CDIS que nos permitan escoger biomarcadores para ser más precisos en el tratamiento, la expresión de los genes TP53 y GATA3 ha mostrado diferencias entre la etapa *in situ* y el cáncer infiltrante. Estudios en proceso

sobre impacto de la genómica en la progresión a cáncer invasivo y evaluación de riesgo de recurrencia representan una vía que nos permitiría detectar aquellos pacientes que se beneficiarán de tratamientos personalizados.

REFERENCIAS

- van Seijen M, Lips EH, Thompson AM, Nik-Zainal S, Futreal A, Hwang ES, et al. Ductal carcinoma *in situ*: To treat or not to treat, that is the question. *Cancer*. 2019;121(4):285-292.
- Van Bockstal MR, Agahozo MC, Koppert LB, van Deurzen CHM. A retrospective alternative for active surveillance trials for ductal carcinoma *in situ* of the breast. *Int J Cancer*. 2020;146(5):1189-1197.
- Elshof LE, Schaapveld M, Schmidt MK, Rutgers EJ, van Leeuwen FE, Wesseling J. Subsequent risk of ipsilateral and contralateral invasive breast cancer after treatment for ductal carcinoma *in situ*: Incidence and the effect of radiotherapy in a population-based cohort of 10,090 women. *Breast Cancer Res Treat*. 2016;159(3):553-563.
- Casasent AK, Edgerton M, Navin NE. Genome evolution in ductal carcinoma *in situ*: Invasion of the clones. *J Pathol*. 2017;241(2):208-218.
- Liu Y, Shou K, Li J, Wu Q, Hu Y, Wang J, et al. Ductal carcinoma *in situ* of the breast: Perspectives on tumor subtype and treatment. *BioMed Res Int*. 2020;2020:7251431.
- Pang JB, Savas P, Fellowes AP, Mir Arnau G, Kader T, Vedururu R, et al. Breast ductal carcinoma *in situ* carry mutational driver events representative of invasive breast cancer. *Mod Pathol*. 2017;30(7):952-963.
- Lesurf R, Aure MR, Mørk HH, Vitelli V. Oslo Breast Cancer Research Consortium (OSBREAC), Lundgren S, et al. Molecular features of subtype-specific progression from ductal carcinoma *in situ* to invasive breast cancer. *Cell Rep*. 2016;16(4):1166-1179.
- National Comprehensive Cancer Network. Clinical Practice Guidelines in Oncology (NCCN Guidelines). Breast cancer, version 4.2021. Disponible en: URL: <http://www.nccn.org>.
- Martínez-Pérez C, Turnbull AK, Ekatah GE, Arthur LM, Sims AH, Thomas JS, et al. Current treatment trends and the need for better predictive tools in the management of ductal carcinoma *in situ* of the breast. *Cancer Treat Rev*. 2017;55:163-172.
- Corradini S, Pazos M, Schönecker S, Reitz D, Niyazi M, Ganswindt U, et al. Role of postoperative radiotherapy in reducing ipsilateral recurrence in DCIS: An observational study of 1 048 cases. *Radiat Oncol*. 2018;13(1):25.
- Thompson AM, Clements K, Cheung S, Lawrence G, Pinder SE, Sawyer E, et al. Management and 5-year outcomes in 9938 women with screen-detected ductal carcinoma *in situ*: The UK Sloane Project. *Eur J Cancer*. 2018;101:210-219.
- National Comprehensive Cancer Network. Clinical Practice Guidelines in Oncology (NCCN Guidelines). Breast cancer risk reduction, version 1.2021. Disponible en: URL: <http://www.nccn.org>.
- Wong SM, King T, Boileau JF, Barry WT, Golshan M. Population-Based analysis of breast cancer incidence and survival outcomes in women diagnosed with lobular carcinoma *in situ*. *Ann Surg Oncol*. 2017;24:2509-2517.
- Fisher B, Costantino JP, Wickerham DL, Cecchini RS, Cronin WM, Robidoux A, et al. Tamoxifen for the prevention of breast cancer: Current status of the National Surgical Adjuvant Breast and Bowel Project P-1 study. *J Natl Cancer Inst*. 2005;97:1652-1662.
- Cuzick J, Sestak I, Pinder SE, Ellis IO, Forsyth S, Bundy NG, et al. Effect of tamoxifen and radiotherapy in women with locally excised ductal carcinoma *in situ*: Long-term results from the UK/ANZ DCIS trial. *Lancet Oncol*. 2011;12:21-29.
- Wapnir IL, Dignam JJ, Fisher B, Mamounas EP, Anderson SJ, Julian TB, et al. Long-term outcomes of invasive ipsilateral breast tumor recurrences after lumpectomy in NSABP B-17 and B-24 randomized clinical trials for DCIS. *J Natl Cancer Inst*. 2011;103:478-488.
- Staley H, McCallum I, Bruce J. Postoperative tamoxifen for ductal carcinoma *in situ*. *Cochrane Database Syst Rev*. 2012;10:CD007847.
- Mamtani A, Nakhli F, Downs-Canner S, Zabor EC, Morrow M, King TA, et al. Impact of age on locoregional and distant recurrence after mastectomy for ductal carcinoma *in situ* with or without microinvasion. *Ann Surg Oncol*. 2019;26(13):4264-4271.
- Allred DC, Anderson SJ, Paik S, Wickerham DL, Nagtegaal ID, Swain SM, et al. Adjuvant tamoxifen reduces subsequent breast cancer in women with

- estrogen receptor-positive ductal carcinoma in situ: A study based on NSABP protocol B-24. *J Clin Oncol.* 2012;30:1268-1273.
20. Braithwaite RS, Chlebowski RT, Lau J, George S, Hess R, Col NF. Meta-analysis of vascular and neoplastic events associated with tamoxifen. *J Gen Intern Med.* 2003;18(11):937-947.
 21. Chalas E, Costantino JP, Wickerham DL, Wolmark N, Lewis GC, Bergman C, et al. Benign gynecologic conditions among participants in the Breast Cancer Prevention Trial. *Am J Obstet Gynecol.* 2005;192(4):1230-1237.
 22. Decensi A, Robertson C, Viale G, Pigatto F, Johansson H, Kisanga ER, et al. A randomized trial of low-dose tamoxifen on breast cancer proliferation and blood estrogenic biomarkers. *J Natl Cancer Inst.* 2003;95:779-790.
 23. Decensi A, Gandini S, Serrano D, Cazzaniga M, Pizzamiglio M, Maffini F, et al. Randomized dose-ranging trial of tamoxifen at low doses in hormone replacement therapy users. *J Clin Oncol.* 2007;25:4201-4209.
 24. Bonanni B, Serrano D, Gandini S, Guerrieri-Gonzaga A, Johansson H, Macis D, et al. Randomized biomarker trial of anastrozole or low-dose tamoxifen or their combination in subjects with breast intraepithelial neoplasia. *Clin Cancer Res.* 2009;15:7053-7060.
 25. Guerrieri-Gonzaga A, Lazzeroni M, Botteri E, Serrano D, Rotmensz N, Varricchio MC, et al. Effect of low-dose tamoxifen after surgical excision of ductal intraepithelial neoplasia: Results of a large retrospective monoinstitutional cohort study. *Ann Oncol.* 2013;24(7):1859-1866.
 26. De Censi A, Puntoni M, Guerrieri-Gonzaga A, Caviglia S, Avino F, Cortesi L, et al. Randomized placebo controlled trial of low-dose Tamoxifen to prevent local and contralateral recurrence in breast intraepithelial neoplasia. *J Clin Oncol.* 2019;37:1629-1637.
 27. Visvanathan K, Fabian CJ, Bantug E, Brewster AM, Davidson NE, DeCensi A, et al. Use of endocrine therapy for breast cancer risk reduction: ASCO Clinical Practice Guideline Update. *J Clin Oncol.* 2019;37(33):3152-3165.
 28. Cardoso F, Kyriakides S, Ohno S, Penault-Llorca F, Poortmans P, Rubio IT, et al. Early Breast Cancer: ESMO Clinical Practice Guidelines. *Ann Oncol.* 2019;30:1194-1220.
 29. Margolese R, Cecchini RS, Julian TB, Ganz PA, Costantino JP, Vallow LA, et al. Primary results, NSABP B-35/NRG Oncology: A clinical trial of anastrozole vs tamoxifen in postmenopausal patients with DCIS undergoing lumpectomy plus radiotherapy a randomized clinical trial. *Lancet.* 2016;38(10021):849-856.
 30. Forbes JF, Sestak I, Howell A, Bonanni B, Bundred N, Levy C, et al. IBIS-II investigators. Anastrozole versus tamoxifen for the prevention of locoregional and contralateral breast cancer in postmenopausal women with locally excised ductal carcinoma *in situ* (IBIS-II DCIS): A double-blind, randomised controlled trial. *Lancet.* 2016;387(10021):866-873.
 31. Sestak I, Cuzick J, Bonanni B, Bundred N, Levy C, Loib S, et al. 12 year results of anastrozole versus tamoxifen for the prevention of breast cancer in postmenopausal women with locally excised ductal carcinoma in-situ. *Cancer Res.* 2021;81(4 Suppl):Abstract GS2-02.
 32. Thomssen C, Balic M, Harbeck N, Gnant M. St. Gallen/Vienna 2021: A Brief Summary of the Consensus Discussion on Customizing Therapies for women with Early Breast Cancer. *Breast Care.* 2021;16:135-143.
 33. Untch M, Fasching PA, Brucker SY, Budach W, Denkert C, Haidinger R. Treatment of patients with early breast cancer: Evidence, controversies, consensus: German expert opinions on the 17th International St. Gallen Consensus Conference. *Geburtshilfe Frauenheilkd.* 2021;81(6):637-653.
 34. Oshilaja O, Laila N, Calhoun BC, Montero AJ, Sturgis CD. Androgen Receptors in resected ductal carcinoma *in situ* of breast: Novel insights with possible implications for testing and targeted endocrine chemoprevention trials. *Appl Immunohistochem Mol Morphol.* 2019;27(5):373-377.
 35. Allred DC, Clark GM, Tandon AK, Molina R, Tormey DC, Osborne CK, et al. HER-2/neu in node-negative breast cancer: Prognostic significance of overexpression influenced by the presence of *in situ* carcinoma. *J Clin Oncol.* 1992;10:599-605.
 36. Islam M, Miligy IM, Toss MS, Gorringer KL, Lee AHS, Ellis IO, et al. The clinical and biological significance of HER2 over-expression in breast ductal carcinoma *in situ*: A large study from a single institution. *Br J Cancer.* 2019;120:1075-1082.
 37. Cobleigh MA, Anderson SJ, Siziopikou KP, Arthur DW, Julian TB, Rabinovitch R, et al. Primary results of NRG Oncology / NSABP B-43: Phase III trial comparing concurrent trastuzumab (T) and radiation therapy (RT) with RT alone for women with HER2-positive ductal carcinoma *in situ* (DCIS) after lumpectomy. *J Clin Oncol.* 2020;38(15 Suppl):S508.
 38. Cobleigh MA, Anderson SJ, Siziopikou KP, Arthur DW,

- Rabinovitch R, Julian TB, et al. Comparison of Radiation with or without concurrent Trastuzumab for HER2-positive ductal carcinoma *in situ* resected by lumpectomy: A Phase III Clinical Trial. *J Clin Oncol*. 2021;39:2367-2374.
39. Lewis GD, Haque W, Farach A, Hatch SS, Butler EB, Niravath PA, et al. The impact of HER2-directed targeted therapy on HER2-positive DCIS of the breast. *Rep Pract Oncol Radiother*. 2021;26(2):179-187.
40. Collins FS, Varmus H. A new initiative on precision medicine. *N Engl J Med*. 2015;372(9):793-795.
41. MacConaill LE. Existing and emerging technologies for genomic profiling of tumors. *J Clin Oncol*. 2013;31(15):1815-1824.
42. Cowell CF, Weigelt B., Sakr RA, Ng CK, Hicks J, King TA, et al. Progression from ductal carcinoma *in situ* to invasive breast cancer: Revisited. *Mol Oncol*. 2013;7(5):859-869.
43. Burkhardt L, Grob TJ, Hermann I, Burandt E, Choschzick M, Jänicke F, et al. Gene amplification in ductal carcinoma *in situ* of the breast. *Breast Cancer Res Treat*. 2010;123(3):757-765.
44. Pan A, Zhou Y, Mu K, Liu Y, Sun F, Li P, et al. Detection of gene copy number alterations in DCIS and invasive breast cancer by QM-FISH. *Am J Transl Res*. 2016;8(11):4994-5004.
45. Rane SU, Mirza H, Grigoriadis A, Pinder SE. Selection and evolution in the genomic landscape of copy number alterations in ductal carcinoma *in situ* (DCIS) and its progression to invasive carcinoma / non-special type: A meta-analysis. *Breast Cancer Res Treat*. 2015;153(1):101-121.
46. Pang JB, Savas P, Fellowes AP, Mir Arnau G, Kader T, Verduru R, et al. Breast ductal carcinoma *in situ* carry mutational driver events representative of invasive breast cancer. *Mod Pathol*. 2017;30(7):952-963.
47. Johnson CE, Goringe KL, Thompson ER, Opeskin K, Boyle SE, Wang Y, et al. Identification of copy number alterations associated with the progression of DCIS to invasive ductal carcinoma. *Breast Cancer Res Treat*. 2012;133(3):889-898.
48. Dettogni RS, Stur E, Laus AC, da Costa Vieira RA, Marques MM, Santana IVV, et al. Potential biomarkers of ductal carcinoma *in situ* progression. *BMC Cancer*. 2020; 20(1):119.

ENFERMEDAD DE PAGET

INTRODUCCIÓN

La enfermedad de Paget de la mama fue descrita por Sir James Paget en 1874, es una forma especial de cáncer que se manifiesta por la aparición en el pezón de una lesión unilateral de tipo eczematosa, erosiva o ulcerativa; que se asocia con un CDI o CDIS subyacente de un 82 %-94 % de los casos ⁽¹⁻⁵⁾.

El diagnóstico oportuno de la enfermedad de Paget requiere del buen criterio clínico del médico que observa una alteración del complejo areola-pezón (CAP). El diagnóstico clínico diferencial se plantea con las siguientes entidades: dermatitis eczematosa del pezón, psoriasis, hiperqueratosis del pezón, impétigo, carcinoma epidermoide incipiente, enfermedad de Bowen; el adenoma del pezón y los papilomas pueden ulcerarse y confundirse con una enfermedad de Paget. La biopsia cutánea despeja cualquier duda ⁽⁶⁻⁸⁾.

El diagnóstico definitivo lo suministra la biopsia de la piel del pezón la cual debe ser tomada en forma de cuña de espesor completo e incluyendo piel sana.

La enfermedad de Paget del pezón es un carcinoma ductal *in situ* en sus inicios, por lo tanto según el *AJCC*, siempre y cuando no esté asociada a tumor infiltrante se categoriza como Tis, especificando entre paréntesis la forma especial de presentación “Tis (Paget)”, es decir,

cuando no se demuestra enfermedad más allá del CAP (2 %-13 %); en caso de existir además una lesión intraductal será carcinoma ductal *in situ* (36,2 %) y de existir lesión infiltrante (56,7 %) se clasificará como carcinoma ductal infiltrante asociado a enfermedad de Paget (se categorizará de acuerdo al tamaño del componente infiltrante del tumor) ⁽⁹⁻¹²⁾.

CONDUCTA EN LA ENFERMEDAD DE PAGET SIN LESIÓN PALPABLE (SLP)

En la EP que no está asociada a cáncer mamario subyacente (examen clínico e imagenológica negativo para lesión de mama) se recomienda:

1. Cirugía conservadora de la mama que incluye extirpación del CAP también conocida como mastectomía parcial oncológica (MPO) con resección del CAP o lumpectomía central que incluya CAP o resección del CAP con cono glandular subyacente; reiterando que las pacientes deben cumplir con los criterios de CC y recibir radioterapia total a la mama.
2. Mastectomía total con o sin reconstrucción de la mama + GC, si no se cumple con los criterios para CC.
A considerar:
 - a. En pacientes con resecciones centrales sin diagnóstico de cáncer invasivo, el GC puede omitirse, especialmente después de una RM

sin evidencia imagenológica de cáncer, sin embargo, deberá individualizarse cada caso.

- b. La linfadenectomía selectiva de GC debe realizarse con los mismos criterios establecidos que para cáncer infiltrante de la mama: cuando la mastectomía total este indicada o con diagnóstico de cáncer infiltrante, reiterando que los pacientes deben tener axila negativa, es decir, sin evidencia de metástasis.

Vale recordar que esta información se refiere a la EP SLP.

CONSIDERACIONES ESPECIALES – RADIOLOGÍA DE LA ENFERMEDAD DE PAGET

La imagenología se ha convertido en el principal medio de estudio de la EP ⁽¹³⁾, siendo cada técnica con un objetivo especial o definido, como se menciona a continuación:

La mamografía bilateral es importante para detectar engrosamiento de piel, pezón y areola; retracción del pezón, microcalcificaciones de sospecha, distorsión de la arquitectura, o un aumento de densidad sospechoso de malignidad. La sensibilidad de la mamografía en la detección de malignidad parece ser significativamente mayor en la presencia de un tumor palpable (97 %), en comparación con enfermedad confinada al pezón en ausencia de tumor (50 %) ⁽¹⁴⁾.

El ultrasonido mamario es de suma utilidad para realizar biopsias dirigidas de lesiones en el parénquima mamario y retro-areolar, así como en la evaluación axilar, caracterización de nódulos y valoración de la mama densa ⁽¹⁵⁾.

La RM ha adquirido mayor relevancia al momento del diagnóstico, esta es capaz de diferenciar alteraciones del pezón, tumores confinados al tejido de retro-areolar, tumores que involucran el CAP, detección cáncer de mama oculto, multicentricidad y multifocalidad lo que influenciaría el tratamiento quirúrgico ⁽¹⁶⁾.

La recomendación es realizar mamografía digital bilateral/tomosíntesis diagnóstica y ultrasonido mamario de ser necesario ⁽¹³⁾. La resonancia magnética con gadolinio se recomienda en aquellas pacientes en las cuales no hay expresión mamográfica ni ultrasonográfica de enfermedad subyacente en la mama y sean candidatas a cirugía conservadora ^(6,17-19).

REFERENCIAS

1. Paget J. On disease of the mammary areola preceding cancer of the mammary gland. *St. Bart's Hosp Rep.* 1874;10:87-89.
2. Velpeau A. On disease of the mammary areola preceding cancer of the mammary region [translation by H. Mitchell]. London: Sydenham Society; 1856.
3. Yim JH, Wick MR, Philpott GW, Norton JA, Doherty GM. Underlying pathology in mammary Paget's disease. *Ann Surg Oncol.* 1997;4:287-292.
4. Kollmorgen DR, Varanasi JS, Edge SB, Carson WE 3rd. Paget's disease of the breast: A 33-year experience. *J Am Coll Surg.* 1998;187:171-177.
5. Chen CY, Sun LM, Anderson BO. Paget disease of the breast: Changing patterns of incidence, clinical presentation, and treatment in the U.S. *Cancer.* 2006;107:1448-1458.
6. Pages R, Peña J. En: Arcia Romero F, Urdaneta Leandro S, Pérez Brett R, Ravelo Pagés R, editores. *Enfermedad de Paget en Patología Mamaria Consejo de Desarrollo Científico y Humanidades, Universidad Central de Venezuela.* 2020.p.855-867.
7. Casals-Felip R, Martín-Ezquerria G, Esgueva R, Corominas JM. Enfermedad de Paget mamaria. *Med Clin (Barc).* 2007;129:440.
8. Arenas R. *Dermatología: Atlas, diagnóstico y tratamiento.* Madrid: McGraw-Hill; 2004.
9. Giuliano AE, Edge SB, Hortobagyi GN. Eighth Edition of the AJCC Cancer Staging Manual: Breast Cancer. *Ann Surg Oncol.* 2018;25(7):1783-1785.
10. Giuliano AE, Connolly JL, Edge SB, Mittendorf EA, Rugo HS, Solin LJ, et al. Breast Cancer-Major changes in the American Joint Committee on Cancer eighth edition cancer staging manual. *CA Cancer J Clin.* 2017;67(4):290-303.

11. Sinn HP, Helmchen B, Wittekind CH. [TNM classification of breast cancer: Changes and comments on the 7th edition.]. *Pathologe*. 2010;31(5):361-366.
12. Wong S, Freedman R, Stamell E, Sagara Y, Brock J, Desantis S, et al. Modern Trends in the Surgical Management of Paget's Disease. *Ann Surg Oncol*. 2015;22:3308-3316.
13. NCCN Guidelines versión 8.2021. Paget Disease. Disponible en: URL: <https://www.cancer.org/content/dam/CRC/PDF/Public/8580.00.pdf>
14. Enfermedad de Paget del Pezón. Manual de práctica clínica de Senología, Sociedad Española de senología y patología mamaria 2012. Disponible en: URL: <http://sespm.es/archivos/MANUAL-SESPM-2012.pdf>
15. Friedman EP, Hall-Craggs MA, Mumtaz H, Schneidau A. Breast MR and the appearance of normal and abnormal nipple. *Clin Radiol*. 1997;52:854-861.
16. Mezi S, Scopinaro F, Marzullo A, Sallusti E, David V, Ierardi M, et al. ^{99m}Tc MIBI prone scintimammography in breast Paget's disease: A case report. *Oncol Rep*. 1999;6:45-48.
17. National Comprehensive Cancer Network (NCCN) Guidelines Version 2.2018 Breast cancer updates. Special situations: Paget's disease. Disponible en: URL: <http://www.nccn.org>.
18. Haddad N, Ollivier L, Tardivon A, Thibault F, El Khoury C, Neuschwander S. Usefulness of magnetic resonance imaging in Paget disease of the breast. *J Radiol*. 2007;88(4):579-584.
19. National Comprehensive Cancer Network (NCCN) Guidelines Version 4.2021 Breast cancer updates. Special situations: Paget's disease. Disponible en: URL: <http://www.nccn.org>.

SEGUIMIENTO DE LA PACIENTE CON CARCINOMA DUCTAL *IN SITU*

INTRODUCCIÓN

Aun cuando el tratamiento del CDIS puede prevenir la progresión a cáncer invasivo y el CDIS tratado tiene una tasa de supervivencia a 10 años del 96 % -98%, la recurrencia después del tratamiento inicial puede presentarse, aunque la incidencia de recurrencia local sea relativamente baja ⁽¹⁾. Por supuesto que las pacientes tratadas con mastectomía total tienen tasas más bajas de recurrencia que las tratadas con cirugía preservadora ⁽²⁾. Asimismo, aquellas con antecedente personal de CDIS independientemente del tratamiento, tienen un mayor riesgo de desarrollar cáncer en la mama contralateral. Por lo que el seguimiento y vigilancia después del tratamiento son esenciales ⁽¹⁾.

OBJETIVOS DEL SEGUIMIENTO

En la paciente posterior al diagnóstico de CDIS, los objetivos se pueden resumir en ^(3,4):

- Detectar recidivas locales tempranas o cáncer de mama homo y contralateral.
- Evaluar y tratar complicaciones relacionadas con el tratamiento quirúrgico, el radiante y la terapia endocrina (como síntomas vasomotores, osteo-articulares y osteoporosis).
- Proporcionar apoyo psicológico e información que permitan una vida normal después del cáncer de mama.

- Promover la adherencia a la terapia endocrina y a un estilo de vida saludable.

Diversos estudios demuestran los beneficios en la supervivencia de las pacientes que realizan ejercicio físico ⁽⁵⁾ o con la pérdida de peso ⁽⁶⁾; mientras que la ingesta de alcohol se ha relacionado con una menor supervivencia ⁽⁷⁻⁹⁾. Es importante determinar las necesidades de soporte psicológico, así como de la rehabilitación y reinserción socio laboral posterior.

Dado que en el tratamiento del cáncer de mama *in situ* interviene un equipo multidisciplinario, una vez que la paciente haya finalizado la etapa terapéutica es crucial coordinar el papel de los especialistas, llegar a un grado de acuerdo y no duplicar u omitir actos que se considera adecuado realizar.

Se puede hablar de una etapa de seguimiento más intenso, y una segunda etapa de seguimiento más laxo. La primera corresponde a los primeros cinco años después del tratamiento, porque la mayor parte de las recaídas se producen en este período. Se recomienda en estos primeros años hacer evaluaciones cada 6 meses. Durante la segunda etapa, de 5 años en adelante, se recomienda un control anual sin límite de edad.

Aunque no hay directrices estandarizadas con relación a la periodicidad de las consultas de seguimiento, las guías *NCCN* ⁽¹⁰⁾ sugieren

que las visitas deben hacerse cada 6 o 12 meses durante los primeros 5 años, y luego anual. El seguimiento de la paciente con CDIS debe ser igual al de aquellas con lesiones invasivas de riesgo bajo: historia clínica y exploración física cada 6-12 meses, mamografía a los seis meses luego de haber culminado la radioterapia, mamografía bilateral en caso de pacientes con cirugía preservadora o mamografía unilateral después de una mastectomía.

El seguimiento lo realiza generalmente tanto el cirujano oncólogo como el cirujano mastólogo. El oncólogo médico y el radioterapeuta siguen a estas pacientes si reciben tratamiento endocrino o la radioterapia fue parte del tratamiento inicial.

Recomendaciones propuestas para el seguimiento de las pacientes con carcinoma ductal *in situ* ⁽¹¹⁻¹³⁾:

1. Autoexamen de la pared torácica (mastectomía total) o autoexamen mamario bilateral, incluyendo axilas, mensualmente.
2. La historia y el examen físico se recomiendan cada 6 meses los primeros 5 años; luego anual.
3. En las pacientes con antecedente de tratamiento preservador el protocolo recomendado se describe más adelante.
4. En pacientes asintomáticos no se recomienda realizar: pruebas de laboratorio o por imágenes (hematología o química sanguínea, marcador tumoral como CA15-3 o CEA, radiografía de tórax, gammagrafía ósea, examen ecográfico del hígado, tomografía computarizada, FDG-PET-CT). Sin embargo, los análisis de sangre pueden estar indicados en pacientes bajo terapia endocrina debido a los posibles efectos secundarios (perfil lipídico, hepático, etc.). Para las pacientes posmenopáusicas que tienen indicación de SERMS (tamoxifeno) se sugiere examen ginecológico anual. Previo al tratamiento realizar ultrasonido vaginal, una vez iniciado el mismo debe indicársele ecosonograma pélvico anual.
5. Pacientes posmenopáusicas que tienen

indicación de inhibidores de aromatasa realizar densitometría ósea anual por la posibilidad de descalcificación secundaria al tratamiento.

6. Insistir y motivar para el cumplimiento de un estilo de vida adecuado que incluye una dieta saludable con predominio de vegetales y frutas, con pérdida de peso si es necesario, y actividad física regular y vigorosa, como caminar a paso rápido o en cuesta.
7. En caso de ameritarlo, deberán acudir a servicios de rehabilitación especializados, prevención o corrección de defectos posturales resultantes de la mastectomía, además de terapias psicológicas relacionadas con el trabajo, la familia y la sexualidad.

SEGUIMIENTO IMAGENOLÓGICO DE LA PACIENTE OPERADA ^(12,14,15)

Detección precoz de un nuevo cáncer y/o identificación de secuelas del tratamiento

En esta etapa el trabajo y clara comunicación entre los miembros de las distintas especialidades que conforman el equipo multidisciplinario son de suma importancia para seleccionar el método y período de seguimiento idóneo según las características del tratamiento de la paciente y su riesgo individual. Debemos considerar no solo la mama operada sino también la mama sana si esta existe.

Se trata de personalizar los protocolos para obtener mejor rendimiento, como se resume a continuación:

- Mamografía/Tomosíntesis de **mama sana anual**, ultrasonido en mamas ACR C-D.
- RM de mama con contraste recomendada **siempre en pacientes de riesgo alto** (6 meses posterior a cirugía y/o 18 meses posterior a finalizada la RT) con periodicidad anual.
- En mamas reconstruidas con expansor, la RM solo puede ser realizada si la válvula es titanio.
- Cirugía preservadora: mamografía/

tomosíntesis de la mama operada a los 6 meses de culminada la radioterapia por 36 meses, luego anual. Ultrasonido mamario bilateral ACR C-D.

- Mastectomía Total sin reconstrucción: ultrasonido mamario del área mastectomía SI existe hallazgo clínico.
- Mastectomía Total con reconstrucción: ultrasonido mamario SI existe hallazgo clínico.

SEGUIMIENTO IMAGENOLÓGICO SISTÉMICO – ESTUDIOS DE EXTENSIÓN

El seguimiento imagenológico sistémico se orienta más a las complicaciones de los tratamientos sistémicos que al propio hecho del CDIS.

A tal fin debe considerarse ^(14,15):

- Pacientes posmenopáusicas que tienen indicación de SERMS (tamoxifeno) previo al tratamiento, realizar ultrasonido vaginal; una vez iniciado el tratamiento debe realizarse ecosonograma pélvico anual.
- Pacientes posmenopáusicas que tienen indicación de inhibidores de aromatasas realizar densitometría **ósea anual por la posibilidad de descalcificación secundaria al tratamiento.**
- Laboratorio anual que incluya perfil lipídico.

REFERENCIAS

1. López ME, Kaplan CP, Nápoles AM, Livaudais JC, Hwang ES, Stewart SL, et al. Ductal carcinoma *in situ* (DCIS): Post-treatment follow-up care among Latina and non-Latina white women. *J Cancer Surviv.* 2013;7(2):219-226.
2. van Hezewijk M, Hille ET, Scholten AN, Marijnen CA, Stiggelbout AM, van de Velde CJ. Professionals' opinion on follow-up in breast cancer patients; perceived purpose and influence of patients' risk factors. *Eur J Surg Oncol.* 2011;37(3):217-224.
3. Forbes JF, Sestak I, Howell A, Bonanni B, Bundred N Levy C, et al. IBIS-II investigators. Anastrozole versus tamoxifen for the prevention of locoregional and contralateral breast cancer in postmenopausal women with locally excised ductal carcinoma *in situ* (IBIS-II DCIS): A double-blind, randomised controlled trial. *Lancet.* 2016;387(10021):866-873.
4. Runowicz CD, Leach CR, Henry NL, Henry KS, Mackey HT, Cowens-Alvarado RL, et al. American Cancer Society/American Society of Clinical Oncology Breast Cancer Survivorship Care Guideline. *J Clin Oncol.* 2016;34(6):611-635.
5. Friedenreich CM, Gregory J, Kopciuk KA, Mackey JR, Courneya KS. Prospective cohort study of lifetime physical activity and breast cancer survival. *Int J Cancer.* 2009;124(8):1954-1962.
6. Chlebowski RT. Obesity and breast cancer outcome: Adding to the evidence. *J Clin Oncol.* 2012;30(2):126-128.
7. Kwan ML, Kushi LH, Weltzien E, Tam EK, Castillo A, Sweeney C, et al. Alcohol consumption and breast cancer recurrence and survival among women with early-stage breast cancer: The life after cancer epidemiology study. *J Clin Oncol.* 2010;28(29):4410-4416.
8. Weaver AM, McCann SE, Nie J, Edge SB, Nochajski TH, Russell M, et al. Alcohol intake over the life course and breast cancer survival in Western New York exposures and breast cancer (WEB) study: Quantity and intensity of intake. *Breast Cancer Res Treat.* 2013;139(1):245-253.
9. Ruddy KJ, Herrin J, Sangaralingham L, Freedman RA, Jemal A, Haddad TC, et al. Follow-up care for breast cancer survivors. *J Natl Cancer Inst.* 2020;112(1):111-113.
10. Gradishar WJ, Moran MS, Abraham J, Aft R, Agnese D, Allison KH, et al. NCCN Guidelines® Insights: Breast Cancer, Version 4.2021. *J Natl Compr Canc Netw.* 2021;19(5):484-493.
11. Acosta V, Pizarro A, Marín C, Hernández K, Ott S, Lastra J, et al. Carcinoma ductal *in situ* (CDIS) Guía Venezolana para el Diagnóstico y Tratamiento del Cáncer de Mama. Sociedad Venezolana de Mastología. Febrero 2018 Disponible en: URL: www.svmastologia.org.
12. Algara López M, García FV, Cebrian EA, Prats de Puig M, González Bejar M, Sabadell Mercadal MD. Consenso de seguimiento de pacientes con cáncer de mama de la Sociedad Española de Senología y Patología Mamaria. *Rev Senol Patol Mamar.* 2015;28:24-33.
13. Gómez A, Rodríguez J, Velásquez Y, Muñoz J, Campos

- L, Peña J, et al. Comunicaciones breves. Pautas Servicios Hospitalarios Oncológicos del IVSS para el Carcinoma intraductal *in situ*. Rev Venez Oncol. 2014;26(2):127-131.
14. Aebi S, Davidson T, Gruber G, Cardoso F; ESMO Guidelines Working Group. Primary breast cancer: ESMO Clinical Practice Guidelines for diagnosis, treatment and follow-up. Ann Oncol. 2011;22 (Suppl 6):vi12-24.
15. Ayala de la Peña F, Andrés R, García-Sáenz JA, Manso L, Margelí M, Dalmau E, et al. SEOM clinical guidelines in early stage breast cancer (2018). Clin Transl Oncol. 2019;21:18-30.

MANEJO DE LA RECAÍDA DE UN CARCINOMA DUCTAL *IN SITU*: RE-ESCISIÓN/MASTECTOMÍA TOTAL/RE-MAPEO DE BGC

INTRODUCCIÓN

El tratamiento del CDIS se centra en el procedimiento quirúrgico, es decir la extirpación quirúrgica completa de la enfermedad de la mama con el objetivo de prevenir la recaída local y/o la recurrencia invasiva, es por ello que el tratamiento debe ser multidisciplinario (mastectomía total o CP , y/o radioterapia adyuvante y /o terapia bloqueante hormonal), no solo porque se le ofrece a la paciente la mejor opción terapéutica, sino que al mismo tiempo ratifica la individualización del riesgo; permitiendo a los médicos asesorar a los pacientes sobre los riesgos de recaída después de una CP sola y el beneficio adicional de la terapia adyuvante, para una medicina personalizada.

La compilación de resultados de múltiples ensayos clínicos por parte de los grupos de investigadores de cáncer de mama temprano ha documentado una reducción relativa del 50 % en la recaída local después la adición de la radioterapia posterior a la mastectomía parcial oncológica; no obstante, después del tratamiento preservador (MPO+RT) de los CDIS que recidivan, la mitad de los casos son carcinomas infiltrantes ⁽¹⁻⁵⁾. El riesgo de RL después de CP es variable y está influenciado por factores clínicos y patológicos, tales como tamaño, márgenes, grado histológico y presencia de necrosis entre otros.

ESTRATEGIAS EN LA RECAÍDA LOCAL

La conducta ante la recaída local de una paciente tratada por CDIS, debe ser considerada de acuerdo con las características de la nueva lesión y del tratamiento recibido.

El tratamiento de elección posterior a una CP más radioterapia externa será la mastectomía total. Si no se evidencia enfermedad en la axila bien por clínica, por métodos de imagen y/o estudio citológico/histológico percutáneo estará indicada la linfadenectomía selectiva de ganglio centinela.

En caso de que por alguna razón, de las indicaciones mencionadas anteriormente, la paciente se le haya realizado un procedimiento de GG previo, sin disección axilar posterior, no se contraindica el re-mapeo en casos seleccionados, recomendándose el uso de técnicas combinadas (azul + tecnecio 99) si están disponibles en el centro oncológico.

COMENTARIOS

Reiteramos que las pacientes con diagnóstico de CDIS, sin presencia de signos directos o indirectos de carcinoma mamario invasor, a las que se les realizará una CP, no estaría indicada la técnica de biopsia de ganglio centinela.

En pacientes que se sometieron a CP de la mama y no haya recibido radioterapia, se

recomienda la re-escisión hasta lograr márgenes negativos y radioterapia posoperatoria, siempre que se cumplan los criterios para realizar CP y sea el deseo de la paciente. La re-escisión estará indicada en casos seleccionados, debe individualizarse el tratamiento (tumores cuyo diámetro mayor sea menor a 2 cm y que no haya recibido RT) y explicar a la paciente que puede aumentar el riesgo de recurrencia.

REFERENCIAS

1. Donker M, Litière S, Werutsky G, Julien JP, Fentiman IS, Agresti R, et al. Breast-conserving treatment with or without radiotherapy in ductal carcinoma *in situ*: 15-year recurrence rates and outcome after a recurrence, from the EORTC 10853 randomized phase III trial. *J Clin Oncol*. 2013;31(32):4054-4059.
2. Cuzick J, Sestak I, Pinder SE, Ellis IO, Forsyth S, Bundred NJ, et al. Effect of tamoxifen and radiotherapy in women with locally excised ductal carcinoma *in situ*: Long-term results from the UK/ANZ DCIS trial. *Lancet Oncol*. 2011;12(1):21-29.
3. Wapnir IL, Dignam JJ, Fisher B, Mamounas EP, Anderson SJ, Julian TB, et al. Long-term outcomes of invasive ipsilateral breast tumor recurrences after lumpectomy in NSABP B-17 and B-24 randomized clinical trials for DCIS. *J Natl Cancer Inst*. 2011;103(6):478-488.
4. Wärnberg F, Garmo H, Emdin S, Hedberg V, Adwall L, Sandelin K, et al. Effect of radiotherapy after breast-conserving surgery for ductal carcinoma *in situ*: 20 years follow-up in the randomized SweDCIS Trial. *J Clin Oncol*. 2014;32(32):3613-3618.
5. Narod SA, Iqbal J, Giannakeas V, Sopik V, Sun P. Breast cancer mortality after a diagnosis of ductal carcinoma *in situ*. *JAMA Oncol*. 2015;1(7):888-896.
6. Garcia M, Cusidó M, Fábregas R, Ara C, Baulies S, Rodríguez I, et al. Carcinoma *in situ* de mama: análisis de los casos y evaluación de las recidivas en nuestro centro, 199-2012. *Rev Senol Patol Mamar*. 2016;29:106-112

RESULTADOS DE LAS VOTACIONES DEL CONSENSO CARCINOMA DUCTAL *IN SITU* 2021

Del seno de las discusiones entre las diferentes mesas por especialidades, como es de esperarse, surgen puntos controversiales y que por consiguiente requirieron de votaciones de las cuales surgen las recomendaciones finales de los expertos involucrados en este consenso y que a continuación se comparten:

1 ¿A qué edad debe iniciarse la pesquisa mamográfica?

- 35 años 38,46
- 40 años 7,692
- Iniciar entre 35 y 40 años, periodicidad anual y bianual a partir de los 75 años, individualizar protocolo de pesquisa en alto riesgo 53,85

2 ¿El seguimiento mamográfico de la mama tratada con cirugía preservadora debe realizarse?

- Anual 7,692
- Cada seis meses por 24 meses 11,54
- Cada seis meses por 36 meses 23,08

- La primera mamografía (mama tratada) luego de CC al 6 mes de culminada la radioterapia; posteriormente seguimiento anual de ambas mamas 57,69

3 ¿La radioterapia influencia el control locorregional en pacientes con CDIS de la mama?

- NO 3,846
- SÍ 96,15

4 ¿El tratamiento radiante está indicado en pacientes con CDIS de la mama posterior a cirugía preservadora?

- NO 11,54
- SÍ 88,46

5 ¿Está aprobado el uso de las plataformas genómicas para categorizar el riesgo en CDIS de mama y decidir la administración de radioterapia?

- NO 73,08
- SÍ 26,92

- | | |
|---|--|
| <p>6 Se debe considerar irradiación posmastectomía en pacientes con CDIS de mama con márgenes estrechos (≤ 1 mm) o positivos?</p> <ul style="list-style-type: none"> • NO 15,38 • SÍ 84,62 | <p>12 ¿Existe una prueba pronóstica validada que certifique cuál CDIS va a progresar a infiltrante?</p> <ul style="list-style-type: none"> • NO 100 |
| <p>7 ¿Los esquemas hipofraccionados de radiación deben ser el estándar de tratamiento en pacientes con CDIS de la mama?</p> <ul style="list-style-type: none"> • NO 34,62 • SÍ 65,38 | <p>13 ¿La supervivencia en CDIS varía según factores de riesgo?</p> <ul style="list-style-type: none"> • NO 24 • SÍ 76 |
| <p>8 ¿Se deben utilizar equipos de alta tecnología con planificación guiada por imágenes para la administración de radioterapia en pacientes con CDIS?</p> <ul style="list-style-type: none"> • NO 3,846 • SÍ 96,15 | <p>14 Indicaría terapia endocrina para mejorar la supervivencia global?</p> <ul style="list-style-type: none"> • NO 20 • SÍ 80 |
| <p>9 ¿Existe una plataforma genómica validada para respaldar algún tratamiento radioterápico o sistémico en CDIS?</p> <ul style="list-style-type: none"> • NO 64 • SÍ 36 | <p>15 El objetivo del tratamiento es prevenir el desarrollo de cáncer de mama infiltrante ipsilateral y/o contralateral?</p> <ul style="list-style-type: none"> • NO 4 • SÍ 96 |
| <p>10 ¿Administraría Tamoxifen a pacientes posmenopáusicas?</p> <ul style="list-style-type: none"> • NO 36 • SÍ 64 | <p>16 Todas las pacientes con CDIS deben recibir tratamiento sistémico?</p> <ul style="list-style-type: none"> • NO 100 |
| <p>11 ¿En cuánto a Medicina de Precisión tenemos un panel genético imprescindible previo a indicación de tratamiento endocrino?</p> <ul style="list-style-type: none"> • NO 68 • SÍ 32 | <p>17 ¿Indicaría terapia endocrina de acuerdo al grupo de riesgo y estatus del receptor hormonal?</p> <ul style="list-style-type: none"> • SÍ 100 |
| | <p>18 ¿Administraría Tamoxifen a pacientes premenopáusicas?</p> <ul style="list-style-type: none"> • NO 12 • SÍ 88 |

19 Biopsias percutáneas ¿realizadas por personal especializado en el área de imagenología mamaria?	<ul style="list-style-type: none"> • NO 14,29 • SÍ 85,71 	25 El seguimiento imagenológico de la mama operada recomendable realizarlo cada 6 meses por 36 meses	<ul style="list-style-type: none"> • NO 32,14 • SÍ 67,86
20 Cilindros que se debe obtener en las biopsias BAG (12-14G): 5-10//BAV (8-11G): 10-20	<ul style="list-style-type: none"> • NO 3,571 • SÍ 96,43 	26 ¿Administraría Anastrozole a pacientes premenopáusicas?	<ul style="list-style-type: none"> • NO 80,77 • SÍ 19,23
21 En caso de microcalcificaciones de sospecha ¿siempre realizar biopsia con cánula de corte y vacío?	<ul style="list-style-type: none"> • NO 17,86 • SÍ 82,14 	27 ¿Administraría Anastrozole a pacientes posmenopáusicas?	<ul style="list-style-type: none"> • NO 7,692 • SÍ 92,31
22 ¿La correlación imagenológica-patológica es indispensable en la toma decisiones?	<ul style="list-style-type: none"> • SÍ 100 	28 ¿Administraría Tamoxifeno a pacientes con CDIS?	<ul style="list-style-type: none"> • NO 7,69 • SÍ 92,31
23 Ideal es utilizar en pesquisa Tomosíntesis Mamaria, mínimo mamografía digital 2D de campo completo	<ul style="list-style-type: none"> • NO 7,143 • SÍ 92,86 	29 Paciente con CDIS y HER2 positivo, ¿Debe recibir tratamiento anti-HER2?	<ul style="list-style-type: none"> • NO 61,54 • SÍ 38,46
24 No es recomendable en mamas densas realizar estudios funcionales (RM con gadolinio / mx con contraste)	<ul style="list-style-type: none"> • NO 64,29 • SÍ 35,71 	30 ¿Tiene implicación terapéutica la determinación de receptores de andrógeno en pacientes con CDIS?	<ul style="list-style-type: none"> • NO 80,77 • SÍ 19,23
		31 ¿El seguimiento de una paciente con CDIS varía según los factores de riesgo	<ul style="list-style-type: none"> • NO 61,54

<ul style="list-style-type: none"> • SÍ 38,46 	<ul style="list-style-type: none"> • NO 7,692
32 Pacientes recibiendo inhibidores de aromatasa ¿requieren evaluación periódica de la densidad ósea?	<ul style="list-style-type: none"> • SÍ 92,31
<ul style="list-style-type: none"> • NO 3,846 • SÍ 96,15 	34 En CDIS ¿discutirse con el equipo multidisciplinario para establecer las pautas de tratamiento?
33 La asistencia a consulta de control ¿cada 6 meses durante los primeros 2 años y luego anualmente?	<ul style="list-style-type: none"> • SÍ 100